Научно-исследовательский институт
травматологии и ортопедии

Травматология және ортопедия

Научно-практический журнал
Казахстанской ассоциации травматологов-ортопедов

Номер 3 (53) 2020

Нур-Султан, 2020

№3 (53) 2020 г.
ISSN:1684-9280
Издается с 2002 года
Свидетельство о постановке на учет №13155-Ж

РЕДАКЦИЯ/EDITORIAL

Бас редактор:
Батпенов Нұрлан Жұмағұлұлы

Бас редактордың орынбасары:
Абдрахманов Әлібек Жанпейісұлы

Жауапты хатшы:
Оспанов Қуаныш Төлеуұлы

Техникалық редактор:
Гурбанова Эльнара Иншаллаховна

Главный редактор:
Батпенов Нурлан Джумагулович

Заместитель главного редактора:
Абдрахманов Алибек Жанпеисович

Ответственный секретарь:
Оспанов Куаныш Толеуович

Технический редактор:
Гурбанова Эльнара Иншаллаховна

Editor-in-Chief:
Nurlan Batpenov

Deputy Editor:
Alibek Abdrakhmanov

Executive Secretary:
Kuanysh Ospanov

Technical Editor:
Elnara Gurbanova

РЕДАКЦИЯЛЫҚ КЕҢЕС/ РЕДАКЦИОННЫЙ СОВЕТ/ EDITORIAL BOARD

Абдуразаков У.А. (Қазақстан)
Байгенжин А.К. (Қазақстан)
Бурцев А.В. (Ресей)
Джумабеков С.А. (Қырғызстан)
Жумадилов Ж.Ш. (Қазақстан)
Загородний Н.В. (Ресей)
Ирисметов М.Э. (Өзбекстан)
Лазарев А.Ф. (Ресей)
Тайгулов Е.А. (Қазақстан)
Тихилов Р.М. (Ресей)
Шайдаров М.З.(Қазақстан)
Zeichen J. (Германия)

Абдуразаков У.А. (Казахстан)
Байгенжин А.К. (Казахстан)
Бурцев А.В. (Россия)
Джумабеков С.А. (Кыргызстан)
Жумадилов Ж.Ш.(Казахстан)
Загородний Н.В. (Россия
Ирисметов М.Э. (Узбекстан)
Лазарев А.Ф. (Россия)
Тайгулов Е.А. (Казахстан)
Тихилов Р.М. (Россия)
Шайдаров М.З. (Казахстан)
Zeichen J. (Германия)

Abdurazakov U.A. (Kazakhstan)
Baigenzhin A.K. (Kazakhstan)
Burtsev A.V. (Russia)
Dzhumabekov S.A. (Kyrgyzstan)
Zhumadilov Zh.Sh. (Kazakhstan)
N.V. Zagorodny (Russia
Irismetov M.E. (Uzbekistan)
Lazarev A.F. (Russia)
Taigulov E.A. (Kazakhstan)
Tikhilov R.M. (Russia)
Shaidarov M.Z. (Kazakhstan)
Zeichen J. (Germany)

РЕДАКЦИЯЛЫҚ КОЛЛЕГИЯ/ РЕДАКЦИОННАЯ КОЛЛЕГИЯ / FOUNDING EDITORIAL BOARD

Әбілмажинов М.Т. (Қазақстан)
Әбішева С.Т. (Қазақстан)
Анашев Т.С. (Қазақстан)
Баубеков М.Б. (Қазақстан)
Белокобылов А.А. (Қазақстан)
Жақсыбекова Г.К. (Қазақстан)
Дүйсенов Н.Б. (Қазақстан)
Ысқақов Е.С. (Қазақстан)
Қоңқаев А.К. (Қазақстан)
Мұхаметжанов Х.М. (Қазақстан)
Нәбиев Е.Н. (Қазақстан)
Рахимов С.К. (Қазақстан)
Раймағамбетов Е.К. (Қазақстан)

Абильмажинов М.Т. (Казахстан)
Абишева С.Т. (Казахстан)
Анашев Т.С. (Казахстан)
Баубеков М.Б. (Казахстан)
Белокобылов А.А. (Казахстан)
Джаксыбекова Г.К. (Казахстан)
Дуйсенов Н.Б. (Казахстан)
Искаков Е.С. (Казахстан)
Конкаев А.К. (Казахстан)
Мухаметжанов Х.М. (Казахстан)
Набиев Е.Н. (Казахстан)
Рахимов С.К. (Казахстан)
Раймагамбетов Е.К. (Казахстан)

Abilmazhinov M.T. (Kazakhstan)
Abisheva S.T. (Kazakhstan)
Anashev T.S. (Kazakhstan)
Baubekov M.B. (Kazakhstan)
Belokobylov A.A. (Kazakhstan)
Dzhaksybekova G.K. (Kazakhstan)
Duisenov N.B. (Kazakhstan)
Iskakov Y.S. (Kazakhstan)
Konkaev A.K. (Kazakhstan)
Mukhametzhanov Kh.M. (Kazakhstan)
Nabiev Y.N. (Kazakhstan)
Rakhimov S.K. (Kazakhstan)
Raimagambetov Y.K. (Kazakhstan)

РЕДАКЦИЯНЫҢ МЕКЕН-ЖАЙЫ:
Травматология және ортопедия
010000
Қазақстан, Нұр-Сұлтан қ.
Абылай хан даңғ.15/А
Тел.: +7 (7172) 547 717
E-mail: info@niito.kz
Веб-сайт: www.niito.kz

АДРЕС РЕДАКЦИИ:
Травматология және ортопедия
010000
Казахстан, г. Нур-Султан
пр. Абылай хана, 15/А
Тел.: +7 (7172) 547 717
E-mail: info@niito.kz
Веб-сайт: www.niito.kz

EDITORIAL OFFICE:
Travmatologija zhane Ortopedija
010000
Kazakhstan, Nur-Sultan city
Abylai Khan Ave, 15A
Tel.: +7 (7172) 547 717
E-mail: info@niito.kz
Website: www.niito.kz

ҚАЗАҚСТАН РЕСПУБЛИКАСЫНЫҢ ДЕНСАУЛЫҚ САҚТАУ МИНИСТРЛІГІ
ТРАВМАТОЛОГИЯ ЖӘНЕ ОРТОПЕДИЯ ҒЫЛЫМИ-ЗЕРТТЕУ ИНСТИТУТЫ

ТРАВМАТОГИЯ ЖӘНЕ ОРТОПЕДИЯ

ҒЫЛЫМИ-ТӘЖІРИБЕЛІК ЖУРНАЛ

*Журналда жарияланған материалдардың академиялық адалдық саясатына сай болуына авторлар жауапты.
Редакцияның ресми рұқсатынсыз журналда жарияланған қолжазбаларды қайта басып шығаруға, кез-келген формада,
оның ішінде электронды бұқаралық ақпарат құралдарында қолдануға тыйым салынады*

Нұр-Сұлтан, 2020

НЕКРОЛОГ

НУРЛАН ДЖУМАГУЛОВИЧ БАТПЕНОВ

15 июля 2020 года на 71 году жизни скончался Батпенов Нурлан Джумагулович - организатор и первый директор Научно-исследовательского института травматологии и ортопедии Министерства здравоохранения Республики Казахстан, доктор медицинских наук, профессор, академик НАН РК, лауреат Государственной премии Республики Казахстан за 2015 г. в области науки и техники, заслуженный деятель РК, главный внештатный травматолог-ортопед МЗ РК, Президент Казахстанской ассоциации травматологов-ортопедов, врач-травматолог-ортопед высшей квалификационной категории.

Свой трудовой путь начал в 1972 г. после окончания Целиноградского государственного медицинского института. С 1972 по 1976 гг. работал врачом-ординатором травматолого-ортопедического отделения областной клинической больницы г. Целинограда. В 1976 г. поступил в клиническую ординатуру, а после окончания был зачислен в аспирантуру Центрального института травматологии и ортопедии им. Н.Н. Приорова г. Москвы, где защитил кандидатскую диссертацию на тему «Лечение больных с диафизарными и метафизарными переломами плеча и предплечья при множественной и сочетанной травме» под руководством заслуженного деятеля науки РСФСР, доктора медицинских наук, профессора Каплана А.В. Вернувшись в г. Целиноград, с 1982 по 1991 гг. Нурлан Джумагулович работал ассистентом кафедры травматологии, ортопедии и ВПХ Целиноградского государственного медицинского института. В 1991 г. назначен на должность проректора по экономическим вопросам Акмолинской медицинской академии. В 1996 г. он успешно защитил диссертацию на тему «Разработка системы лечения и создание условий стойкой ремиссии у больных деформирующим артрозом крупных суставов» на соискание ученой степени доктора медицинских наук.

С 1998 по 2002 г.г. заведовал кафедрой восстановительной травматологии, ортопедии и ВПХ с курсом ВК и ЛФК, совмещая с должностью проректора по учебной и экономической работе Акмолинской медицинской академии.

9 февраля 2001 г. постановлением Правительства РК № 215 в Казахстане, в г. Астане был открыт Научно-исследовательский институт травматологии и ортопедии (НИИТО). Нурлан Джумагулович Батпенов был назначен его первым директором.

На институт была возложена миссия становления травматолого-ортопедической отрасли в Республике. За короткий период, благодаря неутомимой энергии Н.Д. Батпенова институт достиг высокого и конкурентоспособного уровня, став научно-практическим и организационно-методическим и образовательным центром страны.

Интересный, многогранный человек, постоянно искавший новые горизонты для своей деятельности, отличающейся профессионализмом и творческим подходом ко всему, что бы он ни делал. Всю жизнь Нурлан Джумагулович посвятил практической и научной деятельности в области травматологии и ортопедии. Под его руководством в Казахстане впервые внедрены такие инновационные методики как, эндопротезирование и артроскопия крупных и мелких суставов, инновационные малоинвазивные технологии остеосинтеза, ведутся исследования в перспективной области клеточных технологий. Разработана собственная система эндопротезирования тазобедренного сустава, за которую был удостоен в 2015 году государственной премии Республики Казахстан. В Германии налажен выпуск эндопротезов тазобедренного сустава «Kaz NIITO», модель Н. Батпенова. С привлечением научно-производственных мощностей предприятий Восточно-Казахстанской области ведется работа в направлении собственного производства изделий медицинских назначений для травматологии и ортопедии.

Нурлан Джумагулович – врач-новатор, который, не останавливался на достигнутом, продолжал искать новые эффективные методы лечения, привлекая специалистов, травматологов-ортопедов из разных стран мира.

Научные работы, выполненные под его руководством, посвящены усовершенствованию устройств и фиксаторов для погружного и чрескостного остеосинтеза переломов конечностей, оптимизации системы лечения множественной травмы, гнойных осложнений после эндопротезирования, изучению иммунологического статуса при травмах и их осложнениях.

Блестящий хирург, врач, обладавший необыкновенной хирургической интуицией, Нурлан Джумагулович воспитал большую плеяду учеников, под его руководством защищено 8 докторских и 20 кандидатских диссертаций. Он автор более 770 печатных работ, в том числе 15 монографий, 34 учебно-методических пособий, практических руководств, 213 публикаций в периодических изданиях, в том числе в журналах, индексируемых в международных базах данных; более 100 авторских свидетельств на изобретение и национальных патентов, в том числе 3 евразийских патента.

На протяжении многих лет, являясь главным внештатным травматологом-ортопедом Министерства здравоохранения РК, национальным координатором ВОЗ по профилактике травматизма и дорожной безопасности, принимал участие в разработке региональной дорожной карты интегрированной модели оказания помощи при травмах. Благодаря усилиям Н.Д. Батпенова, созданы межрайонные травматологические отделения на аварийно-опасных участках дорог республиканского значения. Нурлан Джумагулович создал Казахстанскую ассоциацию травматологов-ортопедов, объединяющая врачей травматологов всей Республики.

Его трудовая деятельность отмечена Министерством здравоохранения и Правительством РК, награжден бронзовой медалью ВДНХ СССР, медалью «Изобретатель СССР», нагрудными знаками «Отличник здравоохранения РК», «Отличник образования РК», «Денсаулық сақтау ісіне қосқан үлесі үшін», правительственной наградой «Ерен еңбегі үшін», присвоено почетное звание «Қазақстанның еңбек сіңірген қайраткері», награжден нагрудным знаком «За заслуги в развитии науки Республики Казахстан», благодарственным письмом от Президента РК, нагрудным знаком «Алтын дәрігер», заслуженный изобретатель РК, нагрудным знаком НДП «Нұр Отан» «Белсенді қызмет үшін», юбилейными медалями, орденами «Құрмет», «Парасат».

Энциклопедические знания, талант изобретателя, верность своему делу — все это присуще Нурлану Джумагуловичу, но основным стержнем его личности был гуманизм, доброта, сопереживание. Именно эти черты характера на протяжении всей жизни заставляли его искать и находить новые эффективные способы возвращения пациентам здоровья и радости жизни.

Успех любого дела зависит от того, кто им занимается. Профессор Нурлан Батпенов из тех, кто отдавал профессии, работе самого себя без остатка.

Он пользовался уважением и авторитетом у коллег, был примером для резидентов и молодых врачей. Его отличало высокое чувство ответственности, добросовестности, чуткое и внимательное отношение к пациентам, простота.

Коллектив Научно-исследовательского института травматологии и ортопедии Республики Казахстан глубоко скорбит о невосполнимой потере, связанной с кончиной Нурлана Джумагуловича Батпенова, и выражает искренние соболезнования родственникам и близким.

https://doi.org/10.52889/1684-9280-2020-3-53-6-12

УДК 616.728.3-089.28
МРНТИ: 76.29.41

Оригинальная статья

Костная аутопластика дефектов большеберцовой кости при эндопротезировании коленного сустава

Волченко Д.В.[1], Ахтямов И.Ф.[2]

[1] Врач травматолог-ортопед Государственного научного центра Российской Федерации – Федеральный медицинский биофизический центр имени А.И. Бурназяна, Москва, Россия. E-mail: den4099@yandex.ru

[2] Профессор Казанского государственного медицинского университета, Казань, Россия. E-mail: yalta60@mail.ru

Резюме

Цель исследования: изучение результатов тотального эндопротезирования коленного сустава при наличии дефектов плато большеберцовой кости с применением оригинальной методики костной аутопластики.

Методы. Проведен анализ результатов лечения 12 пациентов (7 женщин, 5 мужчин). У 7 больных диагностирован первичный гонартроз, у 2 – посттравматический, у 3 – вторичный артроз на фоне ревматоидного артрита. Всем пациентам, в связи с наличием дефектов мыщелков большеберцовой кости, произведена костная аутопластика с применением оригинальной методики. Средняя глубина дефекта составила 13,1±5,2 мм (от 7 до 20 мм), ширина – 14,2±4,3 мм (от 10 до 22 мм). Срок наблюдения – 40±24 месяцев (от 28 до 60 месяцев). Средняя продолжительность операции составила 115,7±13,2 минут (от 90 до 127 минут).

Результаты. Функциональная оценка по опроснику Knee Society Scores: у 6 пациентов получен отличный результат, у 4 – хороший, у 2 – удовлетворительный (пациенты с ревматоидным артритом). Не зафиксировано инфекционных и тромбоэмболических осложнений. По данным рентгенограмм не выявлено признаков нестабильности компонентов эндопротеза.

Выводы. Костная аутопластика резецированными мыщелками большеберцовой кости позволяет восстанавливать дефекты глубиной до 20 мм. Использование аутокости уменьшает вероятность аллергических реакций, увеличивает шансы на полноценную перестройку трансплантата и восстановление опорной поверхности.

Оригинальная методика костной аутопластики обеспечивает стабильную фиксацию трансплантата до момента его консолидации без дополнительной фиксации металлоконструкциями.

Ключевые слова: коленный сустав, тотальное эндопротезирование, костный дефект, костная аутопластика.

Травматология және ортопедия; 2020; 3 (53): 6-12
Поступила в редакцию: 12-06-2020
Принята к печати: 13-07-2020

Эта работа лицензируется в соответствии с международной лицензией Creative Commons Attribution 4.0

Corresponding author: Ildar Akhtyamov, Professor of Kazan State Medical University, Kazan, Russia.
Postal code: 420012
Address: Russian Federation, Tatarstan, Kazan, st. Butlerova, 49
Phone: +7 905 315-01-50
E-mail: yalta60@mail.ru

ВВЕДЕНИЕ

Тотальное эндопротезирование коленного сустава (ТЭКС) является основным видом хирургического вмешательства, выполняемым при значительном разрушении суставных поверхностей. Для полноценного восстановления функции и долговременного функционирования установка компонентов эндопротеза должна производиться на полноценную опорную поверхность. Соблюдение этого условия не вызывает сложностей в большинстве случаев первичного гонартроза. Объективные трудности возникают при наличии дефектов костной ткани в области суставных концов бедренной и большеберцовой костей.

Выраженная костная деструкция может развиваться вследствие ряда причин: наличия в анамнезе перелома, асептического некроза, воспалительных артропатий на фоне системных заболеваний, кистовидной перестройки костной ткани [1,2].

Наличие выраженного дефицита костной ткани в области опорных суставных поверхностей приводит к изменению биомеханики коленного сустава (КС). Под воздействием осевой нагрузки происходит прогрессирование вторичной деформации КС. Длительно существующий дисбаланс связочного аппарата требует проведения дополнительного релиза, что увеличивает объем ятрогенной травмы, затрудняет выполнение хирургического вмешательства и ухудшает результаты лечения [3].

В связи с биомеханическими особенностями КС наиболее часто развивается варусная деформация с локализацией дефекта большеберцовой кости в задне-медиальном компартменте. При наличии вальгусной деформации наибольшая деструкция происходит в центральной части латерального мыщелка [4].

С точки зрения особенностей строения описано два основных типа дефектов: неограниченный и ограниченный. При первом варианте происходит полная деструкция кортикальной кости и суставной поверхности мыщелка большеберцовой кости. Ограниченный вариант считается более благоприятным, так как сохраненная кортикальная кость позволяет располагать тибиальный компонент с опорой на край опила [5].

При наличии небольшого дефекта существует возможность произвести опил по его дну. В случае более глубокого дефицита, уровень резекции мыщелков будет располагаться слишком дистально, что может привести к повреждению связочного аппарата, неправильному расположению суставной линии и нестабильности КС [6]. В связи с этим при глубоких костных дефектах для создания полноценной опоры и правильных биомеханических параметров необходимо производить пластику.

Для восстановления опорной поверхности и устранения дефицита костной ткани применяется ряд материалов: костный цемент, костный цемент с армированием металлическими спицами/винтами, костные ауто- и аллотрансплантаты, металлические аугменты [7]. У каждой из методик существуют свои преимущества и недостатки. Решение о выборе способа пластики осуществляется на основании локализации, объема и характера дефекта. При этом, на данный момент, общепринятых рекомендаций по применению той или иной методики для восстановления опорных поверхностей большеберцовой и бедренных костей в доступной нам литературе не обнаружено.

Тем не менее, большинство авторов признают, что костная аутопластика является «золотым стандартом» при лечении данной патологии КС. Преимуществами данной методики являются биосовместимость пластического материала, высокие остеоиндуктивные и остеокондутивные свойства, а основным недостатком – невозможность замещения больших дефектов [8]. В нашем исследовании мы применили оригинальную методику костной аутопластики дефектов большеберцовой кости с использованием резецированных мыщелков, без дополнительных фиксирующих конструкций.

Целью данного исследования являлось изучение результатов тотального эндопротезирования коленного сустава при наличии дефектов плато большеберцовой кости с применением оригинальной методики костной аутопластики.

МАТЕРИАЛ И МЕТОДЫ

Проведен анализ результатов лечения 12 пациентов (7 женщин, 5 мужчин) которым было выполнено первичное цементное ТЭКС (DePuy, Smith&Nephew, Zimmer), имплантировано 7 - заднестабилизированных эндопротезов, 5 – с сохранением задней крестообразной связки. Всем пациентам установлены компоненты без дополнительных удлиняющих ножек. У 7 пациентов был поставлен диагноз первичного гонартроза, у 2 – посттравматического артроза, у 3 – вторичного артроза на фоне ревматоидного артрита (РА).

Проведена рентгенологическая и клиническая оценка до операции, через 2 месяца, 6 месяцев, 1 год и до 5 лет (максимальный срок наблюдения) после операции. Всем пациентам выполнялись рентгенограммы КС в прямой и боковой проекциях, телерентгенограмма всей конечности с расчетом угла деформации, величины и локализации дефекта большеберцовой кости, предполагаемого положения и размеров компонентов. В ходе предоперационного планирования важным моментом являлось определение достаточности резецированного мыщелка для проведения аутопластики по оригинальной методике [9].

Оценка функциональных результатов производили по опроснику Knee Society Scores (KSS) [10]. Интерпретация полученных результатов производили следующим образом: 80-100 баллов – отличный результат, 70-79 – хороший, 60-69 – удовлетворительный, <60 – неудовлетворительный.

Все ТЭКС выполнены из передне-медиального доступа с применением гемостатического жгута. С целью обезболивания применяли спинномозговую анестезию. После выполнения доступа к КС производили опил мыщелков бедренной кости по стандартной методике. После резекции мыщелков большеберцовой кости и расположении дна дефекта дистальнее уровня основной резекции, дополнительно выполняли опил по дну дефекта с наклоном к центральной части. Костный фрагмент опиленных мыщелков большеберцовой

кости укладывали в сформированное по дну дефекта ложе, временно фиксировали спицами, выступающую над плоскостью опила часть резецировали по уровню основного опила, спицы удаляли. За счет наклона и формы ложа в области дефекта при осевой нагрузке костный трансплантат сохраняет свою стабильность и положение без дополнительной фиксации металлоконструкциями. Для предотвращения фрагментации костного трансплантата в области введения ножки предварительно выполняли пропилы. Далее на костном цементе устанавливали большеберцовый, бедренный компоненты эндопротеза, вкладыш, рану послойно ушивали.

В послеоперационном периоде в коленный сустав устанавливали активный дренаж, который удаляли на следующие сутки после операции. Профилактика тромбоэмболических осложнений включала назначение низкомолекулярного гепарина, компрессионного трикотажа, ранней активизации.

Все пациенты получали цефазолин (1 грамм внутривенно за 30 минут до разреза, далее 1 грамм 3 раза в сутки внутривенно), средняя продолжительность антибиотикопрофилактики составляла не более двух суток.

Через сутки после операции разрешали ходьбу с дозированной (до 50% от веса тела) нагрузкой на оперированную конечность с применением средств дополнительной опоры от 8 до 10 недель с момента операции, назначали курс лечебной физкультуры и физиотерапевтического лечения. В контрольные сроки проводили рентгенографическое исследование для определения консолидации трансплантата, наличие остеолиза и признаков нестабильности имплантатов.

Для статистического анализа полученных данных применяли программу IBM SPSS Statistics v.23. Для оценки достоверности различий между результатами до операции и после применен t-критерий Стьюдента. Различия считали достоверными при уровне значимости $p<0,05$.

РЕЗУЛЬТАТЫ

Средняя продолжительность ТЭКС составила 115,7±13,2 минут (от 90 до 127 минут). Средний срок наблюдения 40±24 месяцев (от 28 до 60 месяцев).

Согласно функциональной оценке по KSS в сроки до 5 лет у 6 пациентов получен отличный результат, у 4 – хороший, у 2 – удовлетворительный. Удовлетворительный результат выявлен у пациентов с ревматоидным артритом в связи с прогрессированием заболевания, полиартритом верхних и нижних конечностей. Тем не менее, положительная динамика в функциональном восстановлении после ТЭКС отмечена в большинстве случаев ($p <0,05$).

В исследуемой группе пациентов не было выявлено инфекционных и тромбоэмболических осложнений.

Средняя глубина дефекта большеберцовой кости составила 13,1±5,2 мм (от 7 до 20 мм), ширина 14,2±4,3 мм (от 10 до 22 мм). У 10 пациентов деструкция была в области медиального мыщелка большеберцовой кости, у 2 – в области латерального.

По данным контрольных рентгенограмм в сроки до 5 лет не зафиксировано признаков нестабильности компонентов эндопротеза. У 1 пациента выявлен частичный остеолиз аутотрансплантата без клинико-рентгенологических признаков нестабильности имплантата, что не потребовало выполнения дополнительных хирургических вмешательств.

Клинический пример. Пациентка, 1955г.р., поступила с диагнозом: Левосторонний гонартроз IV ст. ФНС 2 ст. Варусная деформация, смешанная контрактура левого коленного сустава. Считает себя больной около 15 лет. При поступлении: Длина конечностей D=S, выраженная хромота. Варусная деформация коленного сустава. Движения в левом коленном суставе болезненные. Объем движений в левом коленном суставе значительно ограничен – разгибание/сгибание 0-5-90. Движения чувствительность пальцев левой стопы сохранены. Пульсация a. dorsalis pedis сохранена на обеих стопах.

На рентгенограмме левого коленного сустава (рисунок 1) – суставная щель асимметричная, узурация суставных поверхностей бедренной и большеберцовых костей, варусная деформация коленного сустава около 25 градусов. В области медиального мыщелка большеберцовой кости дефект костной ткани глубиной около 18 мм.

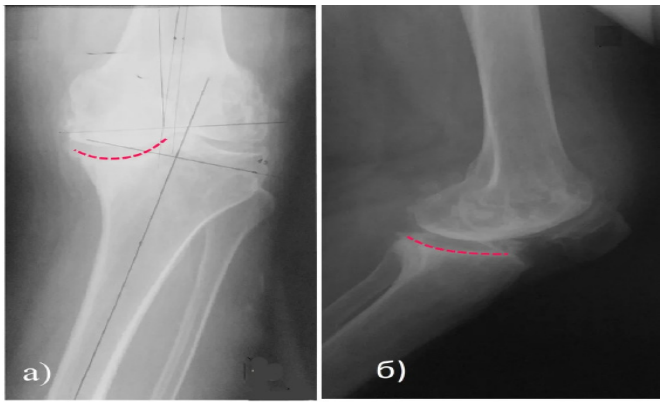

Рисунок 1 – Рентгенограмма левого коленного сустава до операции: а) прямая проекция; б) боковая проекция; красной пунктирной линией обозначен костный дефект

Пациентке под спиноэпидуральной анестезией, из передне-медиального доступа, выполнена артротомия коленного сустава, произведен опил бедренной кости по стандартной методике, после опила большеберцовой кости в области медиального мыщелка выявлен дефект костной ткани. Произведен опил по дну дефекта, дополнительный на границе с нормальным мыщелком с целью формирования упорной площадки. Опиленный фрагмент латерального мыщелка уложен в сформированное костное ложе, выступающая выше уровня, опила часть отсечена при помощи пилы. Дальнейшая подготовка большеберцовой кости проведена по стандартной методике. На костном цементе установлен большеберцовый и бедренный компоненты заднестабилизированного эндопротеза, установлен вкладыш. Послеоперационная рана ушита послойно. Послеоперационный период без осложнений, рана зажила первичным натяжением. Пациентка активизирована на 1-е сутки после операции, разрешена ходьба с дополнительными средствами опоры, с частичной нагрузкой на левую нижнюю конечность. На контрольных рентгенограммах коленного сустава (рисунок 2) – положение компонентов эндопротеза правильное.

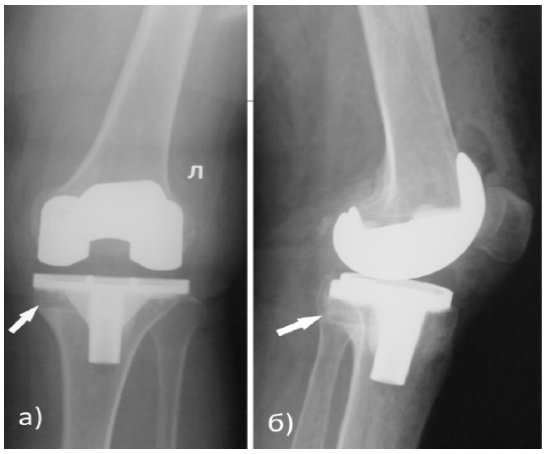

Рисунок 2 – Рентгенограмма левого коленного сустава после операции: а) прямая проекция; б) боковая проекция; белой стрелкой обозначен костный аутотрансплантат

При контрольном осмотре через 3 года. Пациентка реабилитирована, передвигается без дополнительных средств опоры. Послеоперационный рубец без признаков воспаления. Движения в левом коленном суставе безболезненные. Объем движений в левом коленном суставе - разгибание/сгибание 0-0-95. На контрольной рентгенограмме – признаков нестабильности компонентов эндопротеза не выявлено, костный аутотрансплантат состоятелен, консолидирован к ложу.

ОБСУЖДЕНИЕ

Восстановление функции КС и длительное функционирование эндопротеза после ТЭКС зависит от множества факторов: полноценной первичной стабильности компонентов, правильной оси конечности, оптимального баланса связок, расположения суставной линии и т.д. Наличие костных дефектов мыщелков бедренной и большеберцовой костей представляет сложности при формировании опорной поверхности и зачастую требует выполнения пластики.

Выбор способа для замещения дефекта зависит от его размера и локализации, возможности применения специальных конструкций, качества костной ткани и т.д. Основными материалами, использующимися для пластики, являются: костный цемент, аутокость, аллокость, металлические аугменты. Анализ доступных научных исследований показал, что у каждой из методик существуют свои преимущества и недостатки.

Применение для пластики костного цемента представляет простой и экономичный способ замещения. В работе Berend M. et al. сообщалось о положительных результатах использования полиметилметакрилата с армированием винтами для заполнения обширных дефектов (5-20 мм) в срок до 20 лет [11]. Тем не менее, согласно данным большинства исследований, использование непосредственно костного цемента или в сочетании с армированием металлоконструкциями показано при дефектах глубиной менее 5 мм и площадью <50% [12].

Для пластики мыщелков объемом более 50% рекомендуется применение аллотрансплантатов или аугментов, позволяющих обеспечить оптимальную первичную стабильность [13]. В исследовании Whittaker et al. изучали особенности применения металлических аугментов при замещении выраженных дефектов мыщелков большеберцовой кости более 50% и 5мм глубиной, к недостаткам данной методики авторы отнесли необходимость дополнительной резекции кости и высокую стоимость [14].

Обширные дефекты, также могут быть замещены с использованием костных аллотрансплантатов. Преимуществами данного способа являются биосовместимость, возможность восстановления точек фиксации связочного аппарата и пластики без излишней резекции ложа, более низкая стоимость, по сравнению с аугментами. К недостаткам методики можно отнести высокую частоту несостоятельности трансплантатов, необходимость костного банка, увеличенную частоту инфекционных осложнений, необходимость длительного без нагрузочного периода. Для снижения вероятности коллапса и некроза аллокости ряд

авторов рекомендует применять удлиняющие интрамедуллярные ножки, что увеличивает стоимость расходных материалов [15].

Для предотвращения остеолиза, увеличения частоты консолидации, уменьшения аллергических реакций рекомендуется применение костных аутотрансплантатов [16]. В исследовании Kharbanda Y. et al. произведена оценка результатов 24 первичных и ревизионных ТЭКС с костной аутопластикой дефектов большеберцовой кости, авторами сделан вывод о необходимости полноценного покрытия трансплантата тибиальной платформой для предотвращения остеолиза [17]. В работе Watanabe W. et al. был проведен анализ результатов 30 первичных ТЭКС с применением костной аутопластики без дополнительной фиксации металлоконструкциями, частота сращения составила 96,6% [18]. В нашем исследовании рентгенологические признаки частичного остеолиза трансплантата выявлены у 1 пациента, что не привело к развитию нестабильности компонентов эндопротеза. Данный факт может быть объяснен особенностями реабилитационной программы, так как первоначально мы ограничивали нагрузку на оперированную конечность сроком до 4 недель после операции. По всей вероятности, этого было недостаточно для полноценной перестройки трансплантата и впоследствии эти сроки увеличились до 8-10 недель.

В работе Laskin R.S. был проведен анализ лечения 26 пациентов, которым выполнялась костная аутопластика, в 4 случаях (15,4%) выявлена фрагментация трансплантата и проседание тибиального компонента в течение первого года после операции. Автором сделан вывод о возможности замещения аутокостью небольших дефектов и использовании модульных имплантатов при более выраженной деструкции [19]. Стоит отметить, что к разрушению трансплантата и ранней нестабильности компонентов эндопротеза может привести дополнительная фиксация винтами, что подтверждается данными исследований [20]. Разработанная оригинальная методика костной аутопластики не предусматривает необходимости фиксации трансплантата металлоконструкциями. В исследуемой группе пациентов нами не было зафиксировано случаев фрагментации аутокости.

К недостаткам разработанной методики следует отнести возможность замещения дефектов глубиной до 20 мм и только в случае первичного ТЭКС, так как в качестве пластического материала используются резецированные мыщелки большеберцовой кости.

Для полноценной оценки результатов ТЭКС с применением оригинального способа аутопластики необходим анализ отдаленных результатов у большего количества пациентов.

ВЫВОДЫ

- Костная аутопластика резецированными мыщелками большеберцовой кости позволяет восстанавливать дефекты глубиной до 20 мм;

- Использование аутокости уменьшает вероятность аллергических реакций, увеличивает шансы на полноценную перестройку трансплантата и восстановление опорной поверхности;

- Оригинальная методика костной аутопластики обеспечивает стабильную фиксацию трансплантата до момента его консолидации без дополнительной фиксации металлоконструкциями;

ЛИТЕРАТУРА

1. Panegrossi G., Ceretti M., Papalia M. et al. Bone loss management in total knee revision surgery. Int Orthop. 2014; 38(2): 419-427. https://doi.org/10.1007/s00264-013-2262-1.

2. Баитов В.С., Гуражев М.Б., Прохоренко В.М. Аутопластика костного дефекта большеберцовой кости при первичном эндопротезировании коленного сустава // Современные проблемы науки и образования. 2017. – № 6. – 8 с.

Baitov V.S., Gurazhev M.B., Prokhorenko V.M. Autoplastika kostnogo defekta bol'shebertsovoi kosti pri pervichnom endoprotezirovanii kolennogo sustava (Autoplasty of a tibial bone defect in primary knee arthroplasty) [in Russian]. Sovremennye problemy nauki i obrazovaniia. 2017; 6: 8 p.

3. Игнатенко В.Л., Корнилов Н.Н., Куляба Т.А., Селин А.В. и др. Эндопротезирование при вальгусной деформации коленного сустава (обзор литературы) // Травматология и ортопедия России. – 2011. – №4. – С. 140-146. https://doi.org/10.21823/2311-2905-2011--4-140-146.

Ignatenko V.L., Kornilov N.N., Kuliaba T.A., Selin A.V. i dr. Endoprotezirovanie pri val'gusnoi deformatsii kolennogo sustava (obzor literatury) (Endoprosthetics for hallux valgus of the knee joint (literature review)) [in Russian]. Travmatologiia i ortopediia Rossii. 2011; (4): 140-146. https://doi.org/10.21823/2311-2905-2011--4-140-146.

4. Tigani D., Trentani P., Trentani F., Marinelli A. et al. The treatment of bone defects in primary arthroplasty of the knee. Chir Organi Mov. 2004; 89(1): 29-33. PMID: 15382583.

5. Qiu Y.Y., Yan C.H., Chiu K.Y., Ng F.Y. Review article: bone defect classifications in revision total knee arthroplasty. J Orthop Surg. 2011; 19(2): 238-243. https://doi.org/10.1177%2F230949901101900223.

6. Корнилов Н.Н., Куляба Т.А., Тихилов Р.М. и др. Замещение костных дефектов при первичном эндопротезировании коленного сустава // Травматология и ортопедия России. – 2008. – Т. 47. – № 1. – С. 76-81.

Kornilov N.N., Kuljaba T.A., Tihilov R.M. i dr. Zameshhenie kostnyh defektov pri pervichnom jendoprotezirovanii kolennogo sustava (Replacement of bone defects in primary knee arthroplasty) [in Russian]. Travmatologija i ortopedija Rossii. 2008; 47(1): 76-81.

7. Dennis D.A. Repairing minor bone defects: augmentation & autograft. Orthopedics. 1998; 21: 1036–1038. PMID: 9769055

8. Scuderi G.R., Insall J.N., Haas S.B. Becker-Fluegel M.W. et al. Inlay autogeneic bone grafting of tibial defects in primary total knee arthroplasty. Clin Orthop Relat Res. 1989; 248: 93-97. PMID: 2805503

9. Ломтатидзе В.Е., Ломтатидзе Е.Ш., Волченко Д.В. и др. Предоперационное планирование эндопротезирования крупных суставов // Травматология и ортопедия России. – 2006. – Т. 40. – № 2. – С. 188.

Lomtatidze V.E., Lomtatidze E.Sh., Volchenko D.V. i dr. Predoperacionnoe planirovanie jendoprotezirovanija krupnyh sustavov (Preoperative planning of arthroplasty of large joints) [in Russian]. Travmatologija i ortopedija Rossii, 2006; 40(2): 188.

10. Insall J.N., Dorr L.D., Scott R.D., Scott W.N. Rationale of the Knee Society clinical rating system. Clin Orthop Relat Res. 1989; 248: 13-14. PMID: 2805470

11. Berend M.E., Ritter M.A, Keating E.M., Jacksonet M.D. et al. Use of Screws and cement in primary TKA with up to 20 years follow-up. J Arthroplasty. 2014; 29: 1207-1210. https://doi.org/10.1016/j.arth.2013.12.023.

12. Cuckler J.M. Bone loss in total knee arthroplasty. J Arthroplast. 2004; 19(4) 56-59. https://doi.org/10.1016/j.arth.2004.03.002

13. Radnay C.S., Scuderi G.R. Management of bone loss: augments, cones, offset stems. Clin Orthop Relat Res. 2006; 446: 83-92. https://doi.org/10.1097/01.blo.0000214437.57151.41.

14. Whittaker J.P., Dharmarajan R., Toms A.D. The management of bone loss in revision total knee replacement. J Bone Joint Surg Br. 2008; 90: 981-987. https://doi.org/10.1302/0301-620X.90B8.19948.

15. Mounasamy V., Ma S.Y., Schoderbek R.J. Schoderbek R.J. et al. Primary total knee arthroplasty with condylar allograft and MCL reconstruction for a comminuted medial condyle fracture in an arthritic knee-a case report. Knee. 2006; 13(5): 400-403. https://doi.org/10.1016/j.knee.2006.06.006.

16. Hosaka K., Saito S., Oyama T., Fujimakiet H. et al. Union, knee alignment, and clinical outcomes of patients treated with autologous bone grafting for medial tibial defects in primary total knee arthroplasty. Orthopedics. 2017; 40: 604–608. https://doi.org/10.3928/01477447-20170418-01.

17. Kharbanda Y., Sharma M. Autograft reconstructions for bone defects in primary total knee replacement in severe varus knees. Indian J Orthop. 2014; 48: 313–318. https://doi.org/10.4103/0019-5413.132525.

18. Watanabe W., Sato K., Itoi E. Autologous bone grafting without screw fixation for tibial defects in total knee arthroplasty. J Orthop Sci. 2001; 6: 481–486. https://doi.org/10.1007/s007760100001.

19. Laskin R.S. Total knee arthroplasty in the presence of bony defects of the tibia and marked knee instability. Clin Orthop Relat Res. 1989; 248: 66-70. PMID: 2805498.

20. Ahmed I., Logan M., Alipour F. Dashti H. et al. Autogenous bone grafting of uncontained bony defects of tibia during total knee arthroplasty a 10-year follow up. J Arthroplast. 2008; 23: 744–750. https://doi.org/10.1016/j.arth.2007.08.021.

Тізе буынын эндопротездеу кезінде жіліншіктің ақауларын сүйектік аутопластикалау

Волченко Д.В.[1], Ахтямов И.Ф. [2]

[1] *Ресей Федерациясының Мемлекеттік ғылыми орталығы - А.И. Бурназян атындағы Федералды медициналық биофизикалық орталығының травматолог-ортопеді, Мәскеу, Ресей. E-mail: den4099@yandex.ru*

[2] *Қазан мемлекеттік медицина университетінің профессоры, Қазан, Ресей. E-mail: yalta60@mail.ru*

Түйіндеме

Зерттеудің мақсаты: тізе буынын эндопротездеу кезінде жіліншік ақауларын сүйек аутопластикасының түпнұсқа техникасын қолданудың нәтижелерін зерттеу.

Әдістері. 12 науқастың (7 әйел, 5 ер адам) емдеу нәтижелеріне талдау жүргізілді. 7 науқасқа ревматоидты артрит фонында біріншілік гонартроз диагнозы қойылды: оның ішінде 2-еуі жарақаттан кейінгі, 3-еуі екінші реттік артроз. Барлық науқастарда жіліншік қабықшаларында ақаулардың болуына байланысты сүйек аутопластикасы түпнұсқа техникамен жүргізді. Ақаудың орташа тереңдігі 13,1±5,2 мм (7-ден 20 мм-ге дейін), ені 14,2±4,3 мм (10-нан 22 мм-ге дейін) болды. Отаның орташа ұзақтығы 115,7±13,2 минутты құрады (90-нан 127 минутқа дейін).

Нәтижелері. Tnee Society Scores сауалнамасы бойынша функционалды бағалау: 6 науқас керемет нәтиже алды, 4 - жақсы, 2 - қанағаттанарлық (ревматоидты артритпен ауыратын науқастар).

Жұқпалы және тромбоэмболиялық асқынулар тіркелмеді. Рентгендік мәліметтер бойынша эндопротез компоненттерінің тұрақсыздық белгілері анықталған жоқ.

Қорытынды. Жіліншік саңылауларымен резекциялаумен жүргізілетін сүйектің аутопластикасы тереңдігі 20 мм-ге дейін болатын ақауларды қалпына келтіруге мүмкіндік береді. Аутологиялық сүйекті қолдану аллергиялық реакциялардың пайда болу ықтималдығын төмендетіп, трансплантаттың толық орнығуына және буынның тірек бетін қалпына келтіру мүмкіндігін арттырады.

Сүйек аутопластикасының түпнұсқа әдістемесі трансплантаттың консолидацияланған сәтіне дейін қосымша металл құрылымдарды қолданбай-ақ тұрақты бекітілуін қамтамасыз етеді.

Түйін сөздер: тізе буыны, толық эндопротездеу, сүйек ақауы, сүйек аутопластикасы.

Using Autologous Bone Grafting for Tibial Bone Defects in Primary Total Knee Arthroplasty

Denis Volchenko [1], Ildar Akhtyamov [2]

[1] *Traumatologist-orthopedist of the State Scientific Center of the Russian Federation - Federal Medical Biophysical Center named after A.I. Burnazyan, Moscow, Russia. E-mail: den4099@yandex.ru*

[2] *Professor of Kazan State Medical University, Kazan, Russia. E-mail: yalta60@mail.ru*

Abstract

Objective: to study the results of total knee arthroplasty in the presence of tibial bone defect plateau using an original technique of bone autoplasty.

Methods. The analysis of the results of treatment of 12 patients (7 women, 5 men). In 7 patients, primary gonarthrosis was diagnosed, in 2 – post-traumatic, in 3 – secondary arthrosis on the background of rheumatoid arthritis (RA). All patients, due to the presence of tibial condyle defects, underwent bone autoplasty using an original technique. The average defect depth was 13.1±5.2 mm (from 7 to 20 mm), width – 14.2±4.3 mm (from 10 to 22 mm). The observation period was 40±24 months (from 28 to 60 months). The average duration of the operation was 115.7±13.2 minutes (from 90 to 127 minutes).

Results. Functional assessment according to the Knee Society Scores (KSS) questionnaire: 6 patients obtained excellent results, 4 – good, 2 – satisfactory (patients with RA). No infectious and thromboembolic complications were recorded. According to X-ray data, there were no signs of instability of the endoprosthesis components. No infectious and thromboembolic complications were recorded. According to the X-ray data, no signs of instability of the components of the endoprosthesis were revealed.

Conclusions. Bone autoplasty with resected tibial condyles makes it possible to restore defects up to 20 mm deep. The use of autologous bone reduces the likelihood of allergic reactions, increases the chances of a complete restructuring of the graft and restoration of the supporting surface.

The original technique of bone autoplasty provides stable fixation of the graft until its consolidation without additional fixation with metal structures.

Keywords: knee joint, total knee arthroplasty, bone defect, autologous bone grafting.

https://doi.org/10.52889/1684-9280-2020-3-53-13-17

УДК 616.711-007.55-089.227.84-053.1
МРНТИ: 76.29.41

Оригинальная статья

Анализ эффективности шаблонов-направителей для установки транспедикулярных винтов при хирургическом лечении детей с врожденным сколиозом

Виссарионов С.В. [1], Баиндурашвили А.Г. [2], Кокушин Д.Н. [3], Хусаинов Н.О. [4], Познович М.С. [5]

[1] Заместитель директора по научной и учебной работе, Национальный медицинский исследовательский центр детской травматологии и ортопедии им. Г.И. Турнера, Санкт-Петербург, Россия.
E-mail: vissarionovs@gmail.com

[2] Директор Национального медицинского исследовательского центра детской травматологии и ортопедии им. Г.И. Турнера, Санкт-Петербург, Россия. E-mail: a.baindurashvili@szgmu.ru

[3] Старший научный сотрудник отделения патологии позвоночника и нейрохирургии, Национальный медицинский исследовательский центр детской травматологии и ортопедии им. Г.И. Турнера, Санкт-Петербург, Россия.
E-mail: partgerm@yandex.ru

[4] Научный сотрудник отделения патологии позвоночника и нейрохирургии, Национальный медицинский исследовательский центр детской травматологии и ортопедии им. Г.И. Турнера, Санкт-Петербург, Россия.
E-mail: nikita_husainov@mail.ru

[5] Научный сотрудник генетической лаборатории Центра редких и наследственных заболеваний у детей, Национальный медицинский исследовательский центр детской травматологии и ортопедии им. Г.И. Турнера, Санкт-Петербург, Россия.
E-mail: poznovich@bk.ru.

Резюме

Цель исследования: провести сравнительный анализ корректности положения транспедикулярных винтов, установленных в тела позвонков у детей младшего и дошкольного возраста с врожденным кифосколиозом грудопоясничного перехода и поясничного отдела позвоночника на фоне нарушения формирования позвонков методом «свободной руки» in vivo и в пластиковые модели позвонков при помощи шаблонов-направителей in vitro.

Методы. Проведен сравнительный анализ корректности положения транспедикулярных винтов, установленных в тела позвонков у детей младшего и дошкольного возраста с врожденным кифосколиозом грудопоясничного перехода и поясничного отдела позвоночника на фоне нарушения формирования позвонков методом «свободной руки» in vivo и в пластиковые модели позвонков при помощи шаблонов-направителей in vitro.

Результаты. Количество корректно установленных транспедикулярных винтов в пластиковые модели позвонков детей с врожденными деформациями грудопоясничного и поясничного отделов позвоночника при помощи шаблонов-направителей достоверно выше количества корректно установленных винтов методом «свободной руки» (96,3% versus 80,8%, p=0,011).

Выводы. Полученные результаты применения шаблонов-направителей in vitro показали высокую точность и корректность установки транспедикулярных винтов, что дает перспективы использования данного вида навигации в клинической практике у детей раннего возраста с врожденным сколиозом.

Ключевые слова: врожденный сколиоз, полупозвонок, транспедикулярная фиксация, шаблон-направитель, 3D-прототипирование, дети.

Травматология және ортопедия; 2020; 3 (53): 13-17
Поступила в редакцию: 15-07-2020
Принята к печати: 30-08-2020

Эта работа лицензируется в соответствии с международной лицензией Creative Commons Attribution 4.0

Corresponding author: Sergei Vissarionov, Deputy Director for Scientific and Academic Affairs, H. Turner National Medical Research Center for Children's Orthopedics and Trauma Surgery, Saint Petersburg, Russia.
Postal code: 196603
Address: Russian Federation, St. Petersburg, st. Parkovaya / 64-68
Phone: +7 (921) 755-21-76
E-mail: vissarionovs@gmail.com

ВВЕДЕНИЕ

В настоящее время при хирургической коррекции врожденных деформаций позвоночника на фоне нарушения формирования позвонков у детей наибольшее распространение получила экстирпация полупозвонка с последующим радикальным исправлением искривления и фиксацией позвоночника локальной металлоконструкцией в раннем возрасте [1-5]. Проведение хирургического вмешательства при врожденных сколиозах у детей более старшего возраста не позволяет получить радикальную коррекцию деформации [6]. Использование метода транспедикулярной фиксации по сравнению с ламинарной с позиций биомеханики обладает преимуществами, однако, несет в себе риск возможной мальпозиции винтов, обусловленной прежде всего структуральными изменениями позвонков на фоне сколиотического процесса и пороков развития позвоночного столба [7]. В связи с этим, важной составляющей в хирургическом лечении пациентов с врожденным сколиозом является контроль и обеспечение корректной установки транспедикулярных опорных элементов. Основным, достаточно широко распространенным методом установки транспедикулярных винтов (ТВ) в хирургии позвоночника в целом, и у пациентов детского возраста с врожденными деформациями, является метод «свободной руки» с последующим флюороскопическим контролем корректности положения опорных элементов в телах позвонков [8]. В зарубежной литературе имеются единичные исследования, в которых авторы проводят анализ корректности положения ТВ, установленных детям с врожденными деформациями позвоночника при помощи интраоперационного компьютерного томографа (O-arm) и системы активной оптической навигации [9]. В последнее время все большее распространение получает использование шаблонов-направителей (ШН) для установки ТВ при различных заболеваниях и деформациях позвоночного столба (травма позвоночника, дегенеративно-дистрофические и воспалительные заболевания, патология краниовертебральной области, идиопатический сколиоз и др.). Данные этих публикаций показывают достаточно высокую точность и корректность положения ТВ, установленных в костные структуры позвонков в различных его анатомических отделах [10,11,12,13].

Цель исследования - провести сравнительный анализ корректности положения транспедикулярных винтов, установленных в тела позвонков у детей младшего и дошкольного возраста с врожденным кифосколиозом грудопоясничного перехода и поясничного отдела позвоночника на фоне нарушения формирования позвонков методом «свободной руки» in vivo и в пластиковые модели позвонков при помощи шаблонов-направителей in vitro.

МАТЕРИАЛЫ И МЕТОДЫ

Работа основана на ретроспективном анализе результатов обследования и хирургического лечения рандомизированной когорты, состоящей из 10 пациентов (6 пациентов мужского пола и 4 больных женского пола) в возрасте от 2 лет 2 месяцев до 6 лет 8 месяцев (М - 3 года 8 месяцев) с врожденным кифосколиозом на фоне нарушения формирования позвонков (заднебоковые полупозвонки грудопоясничного перехода и поясничного отдела позвоночника). Все дети проходили обследование и хирургическое лечение в период с 2016 по 2017 год. Стандартное обследование в предоперационном и послеоперационном периоде включало в себя мультиспиральную компьютерную томографию (МСКТ) грудного и пояснично-крестцового отделов позвоночника. Всем детям выполняли экстирпацию полупозвонка со смежными межпозвонковыми дисками, коррекцию врожденной деформации позвоночника многоопорной транспедикулярной системой, передний корпородез и задний спондилодез аутокостью. Для 3D-моделирования использовали предоперационное МСКТ-исследование позвоночника 10 пациентов с врожденными деформациями позвоночника и программное обеспечение компьютерного планирования хирургического вмешательства PME Planner. Для прототипирования позвонков, входящих в зону инструментализации, использовали 3D-принтер PICASO DESINGER PRO250. Затем ШН устанавливали на дорсальную поверхность напечатанной пластиковой модели позвонка, сверлом диаметром 2,5 мм формировали в заданном направлении каналы, проходящие через корень дуги в тело позвонка. В сформированные каналы проводили стандартные транспедикулярные опорные элементы диаметром 3,5 мм, после этого проводили визуальную оценку корректности положения ТВ. Десяти пациентам, составившим I группу исследования (in vivo), на основании МСКТ-исследования позвоночника, выполненного в послеоперационном периоде, осуществляли оценку корректности положения установленных транспедикулярных винтов корригирующей многоопорной металлоконструкции. II группа исследования (in vitro) была сформирована из 27 пластиковых моделей позвонков, с установленными в них ТВ при помощи ШН. В данной группе для оценки корректности положения опорных элементов так же проводили МСКТ-сканирование. Корректность положения установленных транспедикулярных опорных элементов оценивали на основании шкалы, предложенной S.D. Gertzbein et al.

Статистический анализ, проводился в программе Statistica 10. Проверка нормальности распределения полученных значений выполнена с помощью метода описательной статистики (гистограммный анализ), данные описывали как Me (min-max) (медиана, минимум-максимум). Для оценки уровня значимости различий применяли непараметрический критерий Манна-Уитни-Вилкоксона (результат считали статистически значимым при $p<0,05$).

РЕЗУЛЬТАТЫ И ОБСУЖДЕНИЕ

Общее количество транспедикулярных опорных элементов, установленных в I группе, составило 52 винта. Корректное положение винтов относительно костных структур инструментированных позвонков в целом отмечено в 53,8% наблюдений (28 винтов), не корректное положение винтов при проведении анализа данных послеоперационного МСКТ позвоночника выявлено в 46,2% наблюдений, что составило 24 транспедикулярных опорных элемента. Количество винтов со степенью смещения Grade I составило – 25% (13 винтов), в 11,6% наблюдений (6 винтов) положение опорных элементов было определено как Grade II, Grade III – 9,6% случаев (5 винтов). По виду смещения преобладали смещения типа V – 69,2% (18 наблюдений), смещение тип L составило 23,1% (6 наблюдений), в 3,85% (по одному наблюдению) отмечены смещения тип I и M. Количество винтов со степенью смещения Grade 0 + Grade I составило 78,8% (41 винт).

Общее количество ТВ, установленных во II группе, было большим по сравнению с I группой и составило 54 винта. Корректное положение винтов относительно структур пластиковых моделей позвонков в целом отмечено в 94,4% наблюдений (51 винт), не корректное положение винтов при проведении анализа данных МСКТ-сканирования пластиковых моделей позвонков выявлено в 5,6% наблюдений, что составило 3 винта. По степени смещения из 3 установленных винтов 2 (3,7%) были оценены как Grade II, 1 винт (1,9%) - как Grade I. По виду смещения в одном наблюдении отмечен тип L, в двух – тип V. Количество винтов со степенью смещения Grade 0 + Grade I составило 96,3% (52 винта).

Таким образом, при проведении сравнительного анализа установлено, что во II группе количество некорректно установленных ТВ при помощи ШН было достоверно ниже (5,6%), чем количество мальпозиций ТВ, установленных методом «свободной руки» в I группе наблюдения (46,2%, p=0,011). Полученные результаты выглядят обнадеживающе, и позволяют рассмотреть вопрос о проведении дальнейших исследований, посвященных использованию ШН для установки ТВ при хирургическом лечении врожденных деформациях позвоночника у пациентов младшего возраста.

ВЫВОДЫ

На основании проведенного сравнительного анализа показано, что количество корректно установленных транспедикулярных винтов в пластиковые модели позвонков детей с врожденными деформациями грудопоясничного и поясничного отделов позвоночника при помощи шаблонов-направителей достоверно выше количества корректно установленных винтов методом «свободной руки» (96,3% versus 78,8%, p=0,011). Полученные результаты применения шаблонов-направителей in vitro показали высокую точность и корректность установки транспедикулярных винтов, что дает перспективы использования данного вида навигации в клинической практике у детей раннего возраста с врожденным сколиозом.

ЛИТЕРАТУРА

1. Виссарионов С.В., Кокушин Д.Н., Картавенко К.А., Ефремов А.М. Хирургическое лечение детей с врожденной деформацией поясничного и пояснично-крестцового отделов позвоночника Хирургия позвоночника. – 2012. – №3. – С. 33-37.

Vissarionov S.V., Kokushin D.N., Kartavenko K.A., Efremov A.M. Khirurgicheskoe lechenie detei s vrozhdennoi deformatsiei poiasnichnogo i poiasnichno-kresttsovogo otdelov pozvonochnika (Surgical treatment of children with congenital deformity of the lumbar and lumbosacral spine) [in Russian]. Khirurgiia pozvonochnika. 2012; 3: 33-37.

2. Виссарионов С.В., Кокушин Д.Н., Белянчиков С.М., Мурашко В.В. и др. К.А. Оперативное лечение врожденной деформации грудопоясничного отдела позвоночника у детей // Ортопедия, травматология и восстановительная хирургия детского возраста. – 2013. – Т. 1. – №1. – С. 10-15.

Vissarionov S.V., Kokushin D.N., Belianchikov S.M., Murashko V.V. i dr. K.A. Operativnoe lechenie vrozhdennoi deformatsii grudopoiasnichnogo otdela pozvonochnika u detei (Surgical treatment of congenital deformity of the thoracolumbar spine in children) [in Russian]. Ortopediia, travmatologiia i vosstanovitel'naia khirurgiia detskogo vozrasta. 2013; 1(1): 10-15.

3. Михайловский М.В., Фомичев Н.Г. Хирургия деформаций позвоночника / Новосибирск. – 2011. – С. 592.

Mikhailovskii M.V., Fomichev N.G. Khirurgiia deformatsii pozvonochnika (Spinal deformity surgery) [in Russian]. Novosibirsk. 2011; 592.

4. Рябых С.О., Губин А.В., Савин Д.М., Филатов Е.Ю. Результаты резекции полупозвонков грудного и поясничного отделов дорсальным педикулярным доступом у детей // Гений ортопедии. – 2015. – №4. – С. 42–47. https://doi.org/10.18019/1028-4427-2015-4-42-47

Riabykh S.O., Gubin A.V., Savin D.M., Filatov E.Iu. Rezul'taty rezektsii polupozvonkov grudnogo i poiasnichnogo otdelov dorsal'nym pedikuliarnym dostupom u detei (Results of resection of the thoracic and lumbar hemivertebrae by dorsal pedicular approach in children) [in Russian]. Genii ortopedii. 2015; (4): 42–47. https://doi.org/10.18019/1028-4427-2015-4-42-47.

5. Рябых С.О., Филатов Е.Ю., Савин Д.М. Результаты экстирпации полупозвонков комбинированным, дорсальным и педикулярным доступами: систематический обзор // Хирургия позвоночника. – 2017. – №1. – С. 14-23. https://doi.org/10.14531/ss2017.1.14-23.

Riabykh C.O., Filatov E.Iu., Savin D.M. Rezul'taty ekstirpatsii polupozvonkov kombinirovannym, dorsal'nym i pedikuliarnym dostupami: sistematicheskii obzor (Results of hemivertebral extirpation with combined, dorsal and pedicular approaches: a systematic review) [in Russian]. Khirurgiia pozvonochnika. 2017; 1: 14-23. https://doi.org/10.14531/ss2017.1.14-23.

6. Михайловский М.В., Новиков В.В., Васюра А.С., Удалова И.Г. Оперативное лечение врожденных сколиозов у пациентов старше 10 лет // Хирургия позвоночника. – 2015. – Т. 12. – №4. – С. 42-48.

Mikhailovskii M.V., Novikov V.V., Vasiura A.S., Udalova I.G. Operativnoe lechenie vrozhdennykh skoliozov u patsientov starshe 10 let (Surgical treatment of congenital scoliosis in patients over 10 years old) [in Russian]. Khirurgiia pozvonochnika. 2015; 12(4): 42-48.

7. Кулешов А.А., Лисянский И.Н., Ветрилэ М.С., Гаврюшенко Н.С. и др. Сравнительное экспериментальное исследование крючковой и транспедикулярной систем фиксации, применяемых при хирургическом лечении деформаций позвоночника // Вестник травматологии и ортопедии им. Н.Н. Приорова. – 2012. – №3. – С. 20-24.

Kuleshov A.A., Lisianskii I.N., Vetrile M.S., Gavriushenko N.S. i dr. Sravnitel'noe eksperimental'noe issledovanie kriuchkovoi i transpedikuliarnoi sistem fiksatsii, primeniaemykh pri khirurgicheskom lechenii deformatsii pozvonochnika (Comparative experimental study of hook and transpedicular fixation systems used in the surgical treatment of spinal deformities) [in Russian]. Vestnik travmatologii i ortopedii im. N.N. Priorova. 2012; (3): 20-24.

8. Губин А.В., Рябых С.О., Бурцев А.В. Ретроспективный анализ мальпозиции винтов после инструментальной коррекции деформаций грудного и поясничного отделов позвоночника // Хирургия позвоночника. – 2015. – Т. 12. – №1. – С. 8-13. https://doi.org/10.14531/ss2015.1.8-13.

Gubin A.V., Riabykh S.O., Burtsev A.V. Retrospektivnyi analiz mal'pozitsii vintov posle instrumental'noi korrektsii deformatsii grudnogo i poiasnichnogo otdelov pozvonochnika (Retrospective analysis of screw malposition after instrumental correction of thoracic and lumbar spine deformities) [in Russian]. Khirurgiia pozvonochnika. 2015; 12(1): 8-13. https://doi.org/10.14531/ss.

9. Larson A.N., Polly D.W., Guidera K.J., Mielke C.H. et al. The accuracy of navigation and 3D image-guided placement for the placement of pedicle screws in congenital spine deformity. J Pediatr Orthop. 2012; 32(6): 23-29. https://doi.org/10.1097/BPO.0b013e318263a39e.

10. Lu S., Xu Y.Q., Lu W.W., Ni G.X. et al. A novel patient-specific navigational template for cervical pedicle screw placement. Spine. 2009; 34(26): 959-966. https://doi.org/10.1097/brs.0b013e3181c09985.

11. Hu Y., Yuan Z.S., Spiker W.R., Dong W.X. et al. A comparative study on the accuracy of pedicle screw placement assisted by personalized rapid prototyping template between pre- and post-operation in patients with relatively normal mid-upper thoracic spine. Eur Spine J. 2016; 25(6): 1706–1715. http://dx.doi.org/10.1007%2Fs00586-016-4540-2.

12. Lu S., Xu Y.Q., Zhang Y.Z., Li Y.B. et al. A novel computer-assisted drill guide template for lumbar pedicle screw placement: a cadaveric and clinical study. Int J Med Robot. 2009; 5(2): 184-191. https://doi.org/10.1002/rcs.249.

13. Putzier M., Strube P., Cecchinato R., Lamartina C. et al. A new navigational tool for pedicle screw placement in patients with severe scoliosis: a pilot study to prove feasibility, accuracy, and identify operative challenges. Clin Spine Surg. 2017; 30(4): 430-439. https://doi.org/10.1097/BSD.0000000000000220.

Туа біткен сколиозбен ауыратын балалардың хирургиялық емінде транспедикулярлы бұрандаларды орналастыруда үлгі-бағыттаушы тиімділігін талдау

Виссарионов С.В.[1], Баиндурашвили А.Г.[2], Кокушин Д.Н.[3], Хусаинов Н.О.[4], Познович М.С.[5]

[1] В.И. Турнер атындағы ұлттық балалар травматологиясы және ортопедиясы медициналық ғылыми орталығы директорының ғылыми және оқу жұмыстары жөніндегі орынбасары, Санкт-Петербург, Ресей.

E-mail: vissarionovs@gmail.com

[2] В.И. Турнер атындағы ұлттық балалар травматологиясы және ортопедиясы медициналық ғылыми орталығының директоры, Санкт-Петербург, Ресей. E-mail: a.baindurashvili@szgmu.ru

[3] Омыртқа патологиясы және нейрохирургия бөлімшісінің аға ғылыми қызметкері, В.И. Турнер атындағы ұлттық балалар травматологиясы және ортопедиясы медициналық ғылыми орталығы, Санкт-Петербург, Ресей.

E-mail: partgerm@yandex.ru

[4] Омыртқа патологиясы және нейрохирургия бөлімшісінің ғылыми қызметкері, В.И.Турнер атындағы ұлттық балалар травматологиясы және ортопедиясы медициналық ғылыми орталығы, Санкт-Петербург, Ресей.

E-mail: nikita_husainov@mail.ru

[5] Балалардағы сирек кездесетін және тұқым қуалайтын аурулар орталығындағы генетикалық зертхананың ғылыми қызметкері, В.И. Турнер атындағы ұлттық балалар травматологиясы және ортопедиясы медициналық ғылыми орталығы, Санкт-Петербург, Ресей. E-mail: poznovich@bk.ru.

Түйіндеме

Зерттеудің мақсаты: омыртқа жотасының қалыптасуында кеудеден бел омыртқасына өткен тұсының және бел омыртқасының туа біткен кифосколиозы бар ерте және мектепке дейінгі жастағы балаларда омыртқаны «бос қол» әдісімен in vivo және үлгі-бағыттаушылардың көмегімен омыртқаның пластикалық моделін in vitro жолымен орнату кезінде транспедикулярлы бұрандаларды орнатудың дұрыстығын салыстырмалы бағалау.

Әдістері. Туа біткен кифосколиозы бар ерте және мектепке дейінгі жастағы балаларда омыртқаны «бос қол» әдісімен in vivo және үлгі-бағыттаушылардың көмегімен омыртқаның пластикалық моделін in vitro жолымен орнату кезінде транспедикулярлы бұрандаларды орнатудың дұрыстығын салыстырмалы бағалау жүргізілді.

Нәтижесі. Кеуденің бөлімінің бел омыртқасына өткен тұсының және бел омыртқасының туа біткен кифосколиозы бар ерте және мектепке дейінгі жастағы балаларда дұрыс орнықтырылған үлгі-бағыттаушылардың саны «бос қол» әдісімен орнатылған бұрандалардан көп болды (96,3% versus 80,8%, p=0,011).

Қорытынды. Үлгі-бағыттаушыларды in vitro орнықтырудың нәтижелері транспедикулярлы бұрандаларды дәл әрі дұрыс орнатылғанын көрсетті. Бұл туа біткен омыртқа қисаюы бар балаларды емдеудің клиникалық тәжірибесінде осы навигацияны қолданудың болашақ мүмкіндігіне жол ашады.

Түйін сөздер: туа біткен сколиоз, жартылай омыртқа, транспедикулярлы бекіту, үлгі-бағыттаушы, 3D-прототиптеу, балалар.

Analysis of the Effectiveness of Guide Templates for the Placement of Pedicle Screws in the Surgical Treatment of Children with Congenital Scoliosis

Sergei Vissarionov [1], Alexey Baindurashvili [2], Dmitriy Kokushin [3], Nikita Khusainov [4], Mahmud Poznovich [5]

[1] *Deputy Director for Research and Academic Affairs, H. Turner National Medical Research Center for Children's Orthopedics and Trauma Surgery, Saint Petersburg, Russia. E-mail: vissarionovs@gmail.com*

[2] *Director of the H. Turner National Medical Research Center for Children's Orthopedics and Trauma Surgery, Saint Petersburg, Russia. E-mail: a.baindurashvili@szgmu.ru*

[3] *Senior Researcher of the Department of Pathology, spine and neurosurgery, H. Turner National Medical Research Center for Children's Orthopedics and Trauma Surgery, Saint Petersburg, Russia. E-mail: partgerm@yandex.ru*

[4] *Researcher of the Department of Pathology, spine and neurosurgery, H. Turner National Medical Research Center for Children's Orthopedics and Trauma Surgery, Saint Petersburg, Russia. E-mail: nikita_husainov@mail.ru*

[5] *Researcher of the Genetic Laboratory, Center for Rare and Hereditary Diseases in Children, H. Turner National Medical Research Center for Children's Orthopedics and Trauma Surgery, Saint Petersburg, Russia. E-mail: poznovich@bk.ru.*

Abstract

Objective: to conduct a comparative analysis of the correct position of transpedicular screws installed in the vertebral bodies in young and preschool children with congenital kyphoscoliosis of the thoracolumbar junction and lumbar spine against the background of abnormal formation of the vertebrae by the "free hand" method in vivo and in plastic models of vertebrae using templates -Directors in vitro.

Methods. A comparative analysis of the correctness of the position of transpedicular screws installed in the vertebral bodies in young and preschool children with congenital kyphoscoliosis of the thoracolumbar junction and lumbar spine against the background of a violation of the formation of the vertebrae by the "free hand" method in vivo and in plastic models of the vertebrae using guide templates in vitro.

Results. The number of correctly inserted transpedicular screws in plastic models of the vertebrae of children with congenital deformities of the thoracolumbar and lumbar spine using guide templates was significantly higher than the number of correctly installed screws using the free hand method (96.3% versus 80.8%, p = 0.011).

Conclusion. The obtained results of in vitro guide templates application showed high accuracy and correctness of pedicle screw placement, which gives prospects for the use of this type of navigation in clinical practice in young children with congenital scoliosis.

Keywords: congenital scoliosis, hemivertebra, transpedicular fixation, guide template, 3D prototyping, children.

https://doi.org/10.52889/1684-9280-2020-3-53-18-23

УДК 617.576-006.2-07-053.2
МРНТИ: 76.29.41

Оригинальная статья

Клинико-морфологические особенности диагностики костных кист конечностей у детей

Пашкевич Л.А. [1], Мохаммади М.Т. [2], Шпилевский И.Э. [3], Соколовский О.А. [4], Лукашевич А.А. [5]

[1] Заместитель директора по научной работе, Республиканский научно-практический центр травматологии и ортопедии, Минск, Беларусь. E-mail: pashkevichla@mail.ru

[2] Ведущий научный сотрудник лаборатории клинической морфологии, Республиканский научно-практический центр травматологии и ортопедии, Минск, Беларусь. E-mail: ortoped@mail.belpak.by

[3] Врач-травматолог-ортопед, Республиканский научно-практический центр травматологии и ортопедии, Минск, Беларусь. E-mail: kanc@ortoped.by

[4] Заведующий лабораторией травматологии и ортопедии детского и подросткового возраста, Республиканский научно-практический центр травматологии и ортопедии, Минск, Беларусь. E-mail: kanc@ortoped.by

5 Врач-патологоанатом, Республиканский научно-практический центр травматологии и ортопедии, Минск, Беларусь. E-mail: kanc@ortoped.by

Резюме

Цель исследования - изучить клинико-морфологические особенности костных кист длинных трубчатых костей конечностей у детей.

Методы. В ходе данного исследования были В исследование были включены 156 случаев костных кист: 39 случаев аневризмальной костной кисты и 117 – солитарной костной кисты.

Результаты. Большая часть пациентов с костными кистами – 118 (81,4%) предъявляли жалобы на ноющего характера низкоинтенсивные боли в области поражения, возникающие вовремя или после физической нагрузки.

Солитарные костные кисты представляли собой центрально-расположенную интрамедуллярную однокамерную кистозную полость. Аневризмальные костные кисты представляли собой доброкачественное многокамерное, кровосодержащее кистозное поражение.

Выводы. Характерные клинико-радиологические проявления костных кист в большинстве случаев позволяют установить правильный диагноз. При наличии сомнений в диагнозе костной кисты показано выполнение «открытой биопсии с удалением патологического очага в пределах неизмененных тканей». Дальнейшая тактика лечения в таких случаях определяется после морфологической верификации диагноза.

Ключевые слова: аневризмальная костная киста, солитарная костная киста, патоморфология.

Травматология және ортопедия; 2020; 3 (53): 18-23
Поступила в редакцию: 23-06-2020
Принята к печати: 12-08-2020

Эта работа лицензируется в соответствии с международной лицензией Creative Commons Attribution 4.0

Corresponding author: Lyudmila Pashkevich, Deputy Director for Scientific Affairs, Republican Scientific and Practical Center of Traumatology and Orthopedics, Minsk, Belarus.
Postal code: 220024
Address: Republic of Belarus, Minsk, st. Lieutenant Kizhevatova, 60/4
Phone: +375 17-212-94-81
E-mail: pashkevichla@mail.ru

ВВЕДЕНИЕ

Костная киста – достаточно распространенное, характерное для детского возраста опухолеподобное поражение кости. Клиническая картина их малоспецифична, на активной стадии процесса преобладает симптоматика, связанная со снижением прочностных характеристик кости и с разрушением костной ткани. На стадиях стабилизации и регресса течения патологического процесса практически бессимптомно. Нередко костные кисты выявляются при патологическом переломе или являются «рентгенологической находкой». Выделяют два вида костных кист: солитарная костная киста (СКК) и аневризмальная костная киста (АКК). Однако однозначные критерии для дифференциальной диагностики на этапе клинико-инструментального обследования отсутствуют. По своей сути процесс формирования костной кисты является дистрофическим, и вид ее зависит от характера нарушения внутрикостной гемодинамики: АКК развивается при остром, а СКК – при хроническом ее нарушении [1-3,5-8]. По данным литературы, развитие кист связывают с травмой, инфекцией, гемангиомой, придерживаются синовиальной и остеодистрофической теорий [1,3,5,10]. Имеются работы, в которых утверждается, что АКК является вторичной патологией, и развивается в результате дистрофических процессов в некоторых доброкачественных опухолях; наиболее часто в качестве «предшественника» упоминается гигантоклеточная опухоль (ГКО) [1-4,7,9,10].

Дифференциальную диагностику костных кист также следует проводить с рядом доброкачественных новообразований костей: единичными энхондромами, гигантоклеточной опухолью, единичными очагами фиброзной дисплазии и фиброзным кортикальным дефектом. Даже при наличии специфичных для этих новообразований признаков четкий алгоритм дифференциальной диагностики их и костных кист отсутствует.

Также отсутствуют четкие рекомендации по планированию тактики и техники вмешательств при костных кистах в зависимости от формы поражения, локализации и возраста пациентов, а также развившихся (или потенциально возможных) осложнений.

Оба варианта костных кист, несмотря на множество общих черт, имеют и заметные различия. В целом костные кисты составляют 21-57% от всех доброкачественных новообразований скелета у детей; СКК встречается в 3-4 раза чаще, чем АКК. При этом АКК чаще поражает позвонки и кости таза [1,3,5,6,8,10].

Цель исследования - изучить особенности клинико-рентгенологической картины и морфологических особенностей костных кист длинных трубчатых костей конечностей у детей.

МАТЕРИАЛ И МЕТОДЫ

Проведен ретроспективный анализ данных медицинских карт, результатов рентгенологического обследования, КТ и МРТ пациентов, лечившихся в Государственном учреждении «Республиканский научно-практический центр травматологии и ортопедии (РНПЦ ТО) в период с 2000 г. по 2015 г.

Всего в исследование были включены 239 детей, в том числе 156 (65,3%) – с костными кистами (АКК – 39; 25% и СКК – 117; 75%) и 83 (34,7%) – с различными кистоподобными новообразованиями: с единичными энхондромами – 13; 15,7%, с ГКО – 12; 14,5%, с фиброзной дисплазией – 26; 31,3% и фиброзным кортикальным дефектом (неоссифицирующей фибромой) – 32; 38,6%.

Материалом для патоморфологических исследований послужили костные резектаты ткани, удаленные по поводу костных кист. Патоморфологические исследования материала осуществлялись по общепринятой гистологической методике изучения мягкой и костной тканей. Препараты окрашивались гематоксилином и эозином, и по Ван-Гизону.

РЕЗУЛЬТАТЫ

Большая часть пациентов с костными кистами – 118 (81,4%) при первичном обращении за медицинской помощью предъявляли жалобы на ноющего характера низкоинтенсивные боли в области поражения, возникающие, как правило, вовремя или после физической нагрузки. В тех случаях, когда кисты локализовались в участках костей, доступных непосредственной пальпации, пациенты отмечали также и нарушение нормального рельефа кости. В 32 наблюдениях (22,1%) зарегистрировано постепенное (без точного указания сроков) усиление болевого синдрома и присоединение умеренных нарушений функции: затруднения при поднятии и переноске тяжестей – для верхней конечности, хромота и быстрая утомляемость – для нижней. В 5 случаях (3,4%) костные кисты как-либо клинически не проявлялись и обнаруживались случайно, при рентгенографии, выполняемой по иным показаниям. У 22 детей (15,2%) первым и единственным проявлением костной кисты был патологический перелом.

По рентгенологическим данным костные кисты представляли собой одно- или многокамерный литический очаг, истончающий кортикальный слой кости и приводящий к ее «вздутию», четко отграниченный от окружающей непораженной кости. В отдельных случаях в месте перехода от вздутия к нормальной кортикальной кости имелись нерезко выраженные признаки периостальной реакции. КТ показала, что «многокамерная» киста (в отличие от ГКО) в действительности имеет единую полость с отдельными «карманами», сообщающимися между собой. При МРТ в некоторых случаях выявлялись «fluid-fluid levels».

Действующие стандарты оказания помощи при новообразованиях предполагают обязательную морфологическую верификацию диагноза. В соответствии со сложившейся в РНПЦ травматологии и ортопедии практикой при отсутствии клинико-рентгенологических признаков злокачественного роста патологического очага использовались

следующие типы биопсии:

1. Пункционная биопсия выполнялась иглой (Ø1-1,5 мм); информативность ее оказалась низкая: «янтарная жидкость» в полости свидетельствовала о СКК, кровь – об АКК или ГКО, однако получить информативный материал, пригодный для патоморфологического исследования, не представляется возможным.

2. Трепанбиопсия выполнялась полым сверлом (Ø5-7 мм); при СКК информативный материал получить практически невозможно, при АКК или ГКО – сомнительно, при прочих кистоподобных новообразованиях – существенных сложностей нет.

3. Открытая биопсия. Инцизионная и эксцизионная биопсии выполняются под визуальным контролем; сложностей с получением достаточного количества информативного материала, как правило, не возникает. В случаях, когда травматичность инцизионной биопсии сравнима с таковой при полноценном удалении новообразования, показано выполнение эксцизионной биопсии («открытой биопсии с удалением патологического очага», т.е. лечебно-диагностического вмешательства).

Операционный материал при случаях СКК макроскопически, как правило, представлен мелкими фрагментами фибробластической или костной кюретажной ткани. Фибробластическая часть материала местами приобретает листовидную форму толщиной менее 1мм. Микроскопически стенка СКК выстлана фибробластической мембраной с плоским ограниченным слоем костных балок. Фибробластическая оболочка СКК часто состоит из тонкого слоя волокнистой соединительной ткани (рисунок 1,2).

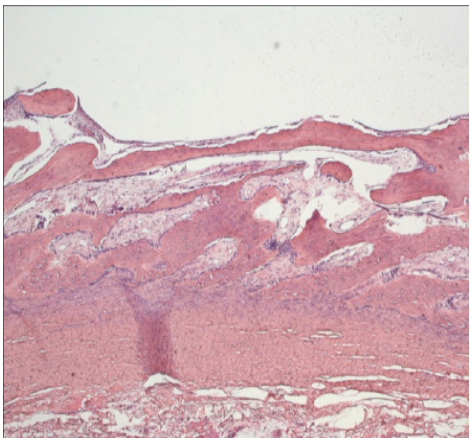

Рисунок 1 – Стенка солитарной костной кисты покрыта тонким слоем фибробластической ткани. Окраска гематоксилин и эозин. Ув. × 50

В соединительнотканной стенке СКК наблюдались остеогенез, разрозненные гигантские клетки типа остеокластов, вместе с воспалительными клетками и макрофагами, нагруженными гемосидерином. Наличие гемосидериновых пигментов и воспалительных клеток, более выражены в наблюдениях, где в анамнезе отмечается патологический перелом. В стенках СКК также можно увидеть рассеянные эритроциты экстравазаты, которые могут свидетельствовать о наличии патологических переломов или микропереломов тонкой костной стенки СКК. В некоторых случаях, в соединительнотканной стенке СКК определяется аморфный розовый материал, образующийся в результате отложения фибрина. Местами отложение фибрина формирует крупные конгломераты концентрического вида, придавая им вид цементоподобных структур.

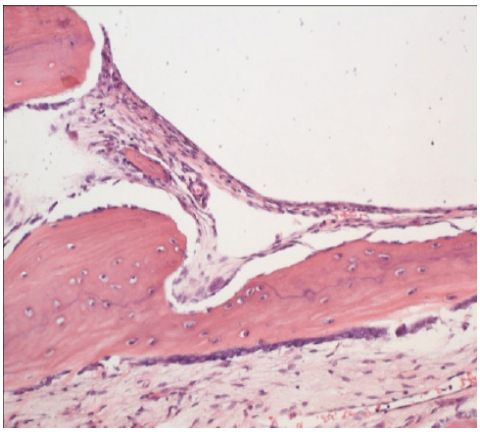

Рисунок 2 – Стенка солитарной костной кисты покрыта тонким слоем фибробластической ткани. Окраска гематоксилин и эозин. Ув. × 200

Макроскопически операционный материал при АКК, в большинстве случаев, представлял собой фрагменты костной и мягкой кюретажной ткани. Отмечалось содержание красно-коричневую зернистой ткани, как правило, вместе с губчатой костной тканью. Количество кюретажного материала было

мало по сравнению с рентгенологическим размером очага поражения. При этом во время операции макроскопическая картина АКК была различной в зависимости от стадии ее развития. В более раннем литическом периоде наружная оболочка мягкотканного компонента очень тонкая и при ее разрыве высвобождался поток ярко-геморрагической жидкости. На разрезе ткани АКК были видны полости различных размеров, заполненные кровью и разделенные соединительнотканными утолщенными, мясистого вида перегородками. С внутренней стороны кисты перегородки гладкие, блестящие. В более старых наблюдениях АКК, находящихся в стадии созревания определялась хорошо сформированная, отграниченная от окружающих мягких тканей «скорлупа». Содержимое таких кист темно-геморрагическое. Микроскопически АКК состоит из заполненных кровью кистозных пространств различных размеров, выстланных тонкими фибробластическими перегородками. При гистологическом исследовании, в губчатой кости, подвергшейся резорбции, определяются стенка полости и перегородки, построенные из волокнистой соединительной ткани. При окраске по Ван-Гизону выявляется, что стенки кисты содержит коллагеновые волокна. В оболочках кисты содержатся многоядерные гигантские клетки остеокластического типа, иногда видно значительное их скопление, глыбки остеоида или вновь образованные примитивные, слабо обызвествленные костные структуры, обилие кровеносных сосудов и, как правило, отложение гемосидерина. Встречаются также участки соединительной ткани, богатые сочными клеточными элементами с единичными фигурами правильных митозов. Внутренняя выстилка полостей представлена уплощенными клетками фибробластического генеза или соединительной тканью. АКК отделяется от окружающих мягкой и мышечной тканей слоем реактивной кости, который, в свою очередь, покрыт слоем волокнистой соединительной ткани. Также в фибробластических стенках кистозных полостей встречаются реактивные костные трабекулы. Трабекулы кости состоят из незрелого остеоида и выстланы крупными остеобластами. В данных наблюдениях остеогенез имеет особый характер расположения остеоида. Остеоиды откладываются линейно и ориентированы параллельно вдоль стенки (рисунок 3).

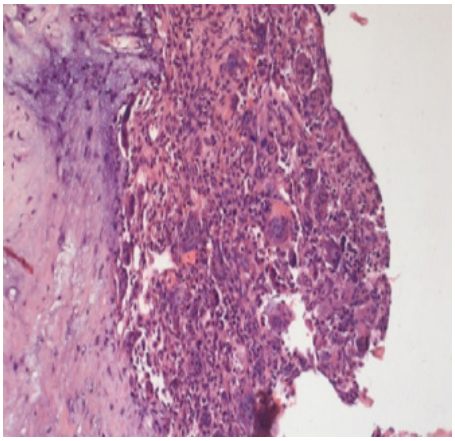

Рисунок 3 – Стенка аневризмальной костной кисты с гигантскими многоядерными клетками типа остеокластов, микрососудов, хронических воспалительных клеток. Окраска гематоксилин и эозин. Ув. × 200

ОБСУЖДЕНИЕ

Характерные клинико-рентгенологические проявления костных кист в большинстве случаев позволяют установить правильный диагноз на доморфологическом этапе; затруднения возникают лишь при дифференциальной диагностике СКК и АКК, что существенно не влияет на тактику оперативного лечения.

Наибольшее сходство с костными кистами имеет ГКО; детальный анализ клинико-рентгенологических проявлений не во всех случаях позволяет провести дифференциальную диагностику между ними, что требует морфологическую верификацию диагноза до определения тактики лечения.

Оптимальной является следующая последовательность действий при выполнении диагностического вмешательства у пациентов с предположительным клинико-рентгенологическим диагнозом «Костная киста»: под наркозом выполняется пункция патологического очага толстой иглой. Получение «янтарной жидкости» свидетельствует о СКК, в этом случае дальнейшая лечебная тактика определяется индивидуально, в зависимости от объёма и локализации кисты. Получение крови свидетельствует об АКК или ГКО; в таком случае необходимо перейти к выполнению открытой биопсии, тип которой определяется в зависимости от объема и локализации патологического очага. При наличии технической возможности предпочтительной является эксцизионная биопсия (в этом случае желательно экспресс-морфологическое исследование тканей опухоли). Отсутствие жидкого содержимого позволяет исключить диагноз костной кисты; в этом случае показан переход к трепанбиопсии или инцизионной биопсии (в зависимости от индивидуальных особенностей поражения). Дальнейшая тактика лечения в таких случаях определяется после морфологической верификации диагноза.

СКК представляет собой центрально-расположенную интрамедуллярную одокамерную кистозную полость. Полость СКК заполнена серозной или серозно-геморрагической жидкостью и выстлана тонкой фиброваскулярной тканью. АКК представляет собой доброкачественное многокамерное, кровосодержащее кистозное поражение. АКК состоит из заполненных кровью кистозных пространств различных размеров, выстланных тонкими

фибробластическими перегородками. В оболочках кисты содержатся многоядерные гигантские клетки остеокластического типа, иногда видно значительное их скопление, глыбки остеоида или вновь образованные примитивные, слабо обызвествленные костные структуры, обилие кровеносных сосудов и, как правило, отложение гемосидерина. Остеогенез имеет особый характер расположения остеоида. Остеоиды откладываются линейно и ориентированы параллельно вдоль стенки.

ВЫВОДЫ

Характерные клинико-радиологические проявления костных кист в большинстве случаев позволяют установить правильный диагноз. При наличии сомнений в правильности установленного клинико-рентгенологического диагноза костной кисты показано выполнение биопсии. В случаях, когда травматичность диагностического (инцизионная биопсия) и лечебно-диагностического (эксцизионная биопсия) вмешательств сравнимы, целесообразно выполнение «открытой биопсии с удалением патологического очага в пределах неизменённых тканей».

ЛИТЕРАТУРА

1. Демичев Н.П., Тарасов А.Н. Диагностика и криохирургия костных кист. М.: МЕДпресс-информ. – 2005. – С. 144.

Demichev N.P., Tarasov A.N. Diagnostika i kriokhirurgiia kostnykh kist (Diagnostics and cryosurgery of bone cysts) [in Russian]. M.: MEDpress-inform. 2005; 144.

2. Лагунова И.Г. Опухоли скелета. М: Медгиз. – 1962. – С. 366.

Lagunova I.G. Opukholi skeletal (Tumors of the skeleton) [in Russian]. M: Medgiz. – 1962. – S. 366.

3. Нейштадт Э.Л., Маркочев А.Б. Опухоли и опухолеподобные заболевания костей. СПб: Фолиант. – 2007. – С. 344.

Neishtadt E.L., Markochev A.B. Opukholi i opukholepodobnye zabolevaniia kostei (Tumors and tumor-like diseases of the bones) [in Russian]. SPb: Foliant. 2007; 344.

4. Adler C.P., Kozlowski K. Primary bone tumors and tumorous condition in children. London: Springer-Verlag. 1993; 267.

5. Lee J.M., Rhim S.C., Lee D.H., Song J.S. Aneurismal bone cyst. A clinicopathologic study of 238 cases. Cancer. 1992; 69: 2921-2931. https://doi.org/10.21129/nerve.2016.2.1.10.

6. Greenspan A., Jundt G., Remagen W. Differential diagnosis in orthopedic oncology. Philadelphia: Lippincott Williams & Wilkins. 2007; 529.

7. Martinez V., Sissons H. Aneurysmal bone cyst. A review of 123 cases including primary lesions and those secondary to other bone pathology. Cancer. 1988; 61: 2291-2304. https://doi.org/10.1002/1097-0142(19880601)61:11%3C2291::aid-cncr2820611125%3E3.0.co;2-v.

8. Klein M.J., Parisien M.V., Schneider R. Pathology and Genetics of Tumours of Soft Tissue and Bone. WHO: Lyon. 2002 427.

9. Chigira M., Maehara S., Arita S., Udagawa E. The etiology and treatment of simple bone cysts. JBJS-Br. 1983; 65: 633-637. https://doi.org/10.1302/0301-620x.65b5.6643570

10. Santini-Araujo E., Kalil R.K., Bertoni F., Park Y.-K. Tumors and Tumor-like Lesions of Bone. Springer-Verlag. London. 2015; 994.

Балалардағы аяқтың сүйек кисталарының клиникалық-морфологиялық ерекшеліктері

Пашкевич Л.А. [1], Мохаммади М.Т. [2], Шпилевский И.Э. [3], Соколовский О.А. [4], Лукашевич А.А. [5]

[1] Директордың ғылыми жұмыстар жөніндегі орынбасары, Республикалық травматология және ортопедия ғылыми-тәжірибелік орталығы, Минск, Беларусь. E-mail: pashkevichla@mail.ru

[2] Клиникалық морфология зертханасының жетекші ғылыми қызметкері, Республикалық травматология және ортопедия ғылыми-тәжірибелік орталығы, Минск, Беларусь. E-mail: ortoped@mail.belpak.by

[3] Республикалық травматология және ортопедия ғылыми-тәжірибелік орталығының дәрігер-травматологы, Минск, Беларусь. E-mail: kanc@ortoped.by

[4] Педиатрия және жасөспірімдер травматологиясы және ортопедиясы зертханасының меңгерушісі, Республикалық травматология және ортопедия ғылыми-тәжірибелік орталығы, Минск, Беларусь. E-mail: kanc@ortoped.by

[5] Республикалық травматология және ортопедия ғылыми-тәжірибелік орталығының дәрігер-патологанатомы, Минск, Беларусь. E-mail: kanc@ortoped.by

Түйіндеме

Зерттеудің мақсаты - балалардағы аяқтың ұзын сүйектерінің сүйек кисталарының клиникалық және морфологиялық ерекшеліктерін зерттеу.

Әдістері. Зерттеуге сүйек кисталарының жалпы саны 156 жағдайы, оның ішінде аневризмальды сүйек кистасының 39 жағдайы және солитарлы сүйек кистасының 117 жағдайы енгізілді.

Нәтижелері. Сүйек кистасы бар науқастардың көпшілігі - 118 (81,4%) физикалық жүктеме кезінде немесе одан кейін пайда болатын ауырсыну сезіме шағымданды.

Солитарлы сүйек кистасы орталықта орналасқан бір камералы циста қуысы ішінде орналасқан. Аневризмальды сүйек кистасы қатерлі емес, көп камералы, қуысында қаны бар киста ретінде сипатталды.

Қорытынды. Сүйек кисталарының типтік клиникалық және рентгенологиялық көріністері көп жағдайда дұрыс диагноз қоюға мүмкіндік береді. Егер сүйек кистасын диагностикалау кезінде күмән туындаса, онда өзгермеген тіндердің ішіндегі патологиялық фокусты алып тастайтын ашық биопсия әдісін қолдану қажет. Мұндай жағдайда емдеудің қосымша тактикасы диагнозды морфологиялық растаудан кейін анықталады.

Түйін сөздер: аневризмальды сүйек кистасы, солитарлы сүйек кистасы, патоморфология.

Clinical and Morphological Peculiarities of Diagnostics of Limbs Bone Cysts in Children

Lyudmila Pashkevich [1], Mohammed Taher Mohammadi [2], Igor Shpilevsky [3],
Oleg Sokolovsky [4], Anastasiya Lucashevich [5]

[1] *Deputy Director for Scientific Affairs, Republican Scientific and Practical Center of Traumatology and Orthopedics, Minsk, Belarus. E-mail: pashkevichla@mail.ru*

[2] *Leading Researcher of the Laboratory of Clinical Morphology, Republican Scientific and Practical Center of Traumatology and Orthopedics, Minsk, Belarus. E-mail: ortoped@mail.belpak.by*

[3] *Traumatologist-orthopedist of the Republican Scientific and Practical Center of Traumatology and Orthopedics, Minsk, Belarus. E-mail: kanc@ortoped.by*

[4] *Head of the Pediatric and Adolescent Traumatology and Orthopedics Laboratory, Republican Scientific and Practical Center of Traumatology and Orthopedics, Minsk, Belarus. E-mail: kanc@ortoped.by*

[5] *Pathologist of the Republican Scientific and Practical Center of Traumatology and Orthopedics, Minsk, Belarus. E-mail: kanc@ortoped.by*

Abstract

The main aim of the study was to distinguish clinical, radiological and morphological features of bone cysts of long tubular bones in children.

Methods.156 cases of bone cysts were enrolled in the study: 39 cases of aneurysmal bone cysts (ABC) and 117 – solitary bone cysts (SBC). Specific clinical and radiological findings of bone cysts make it possible to establish the correct diagnosis in most cases.

Results. Most of the patients with bone cysts - 118 (81.4%) complained of an aching nature of low-intensity pain in the affected area, arising during or after physical exertion.

Solitary bone cysts were a centrally located intramedullary unicameral cystic cavity. Aneurysmal bone cysts were benign, multicameral, blood-containing cystic lesions.

Conclusions. Typical clinical and radiological manifestations of bone cysts in most cases make it possible to establish the correct diagnosis. If there is any doubt about the correctness of the diagnosis, open biopsy is performed with excision of the pathological focus within unchanged tissues. Further treatment tactics in such cases is determined after morphological verification of the diagnosis.

Keywords: aneurysmal bone cyst, solitary bone cyst, pathomorphology.

https://doi.org/10.52889/1684-9280-2020-3-53-24-30

УДК: 617.3: 616.712: 612.017.34-053.2
МРНТИ: 76.29.41

Оригинальная статья

Морфологические особенности в тканях грудинно-реберного комплекса у детей при воронкообразной деформации грудной клетки

Рузикулов У.Ш.[1], Нурмухамедов Х.К.[2]

[1] Ассистент кафедры травматологии-ортопедии с нейрохирургией, Ташкентский педиатрический медицинский институт, Ташкент, Узбекистан. E-mail: ruzikulov76@mail.ru

[2] Доцент кафедры анестезиологии и реаниматологии, Ташкентский педиатрический медицинский институт, Ташкент, Узбекистан. E-mail: nk5319@mail.ru

Резюме

Цель исследования – оценить реактивные изменения хондроцитов хряща грудинно-реберного комплекса с его морфологической характеристикой составляющих грудинно-реберный комплекс, у детей с воронкообразной деформацией грудной клетки.

Методы. Представлен материал морфологических исследований биопсийного материала реберно-хряшевой части, отобранный у 66 детей (3-18 лет). Для гистологического исследования интраоперационно изымали кусочки тканей из анатомически измененных хрящевых элементов грудино-реберного комплекса передней грудной стенки во время торакопластики, фиксировали в альдегидно-осмиевом растворе и заключали в аралдит. Проведено количественное исследование реактивных изменений хондроцитов хряща.

Результаты. Проведенные исследования изменений хондроцитов хряща грудинно-реберного комплекса отмечают ярко выраженные изменения хондроцитов поверхностной зоны со снижением ядерно-цитоплазматического индекса с более значительным ростом объемной доли цитоплазмы. Полученные результаты свидетельствуют о достаточно высокой степени выраженности компенсаторных реакций хрящевой ткани грудинно-реберного комплекса у детей.

Выводы. Морфологические исследования показывают, что правильно выбранное предоперационное введение больных с воронкообразной деформацией грудной клетки приводит к значительному предотвращению остаточных явлений дисплазии соединительной ткани, что также снижает вероятность формирования грубых морфологических изменений в структурах грудинно-реберного комплекса.

Ключевые слова: воронкообразная деформация грудной клетки, морфология, соединительной ткани, дисплазия.

Травматология және ортопедия; 2020; 3 (53): 24-30
Поступила в редакцию: 07-08-2020
Принята к печати: 22-08-2020

Эта работа лицензируется в соответствии с международной лицензией Creative Commons Attribution 4.0

Corresponding author: Uktam Ruzikulov, Assistant of the Department of Traumatology-Orthopedics with Neurosurgery, Tashkent Pediatric Medical Institute, Tashkent, Uzbekistan.
Address: Republic of Uzbekistan, Tashkent city, Yunusabad district, st. Bogishamol, 223
Phone: +998 (71) 260 28 39
E-mail: ruzikulov76@mail.ru

ВВЕДЕНИЕ

Воронкообразная деформация грудной клетки (ВДГК) является наиболее частым видом деформации у детей, частота которой составляет более 90% всех врожденных деформаций грудной клетки. ВДГК представляет собой порок развития, проявляющийся разнообразным по форме западением грудины и хрящевых отделов ребер. По данным различных исследователей у мальчиков ВДГК встречается в 3 раза чаще, чем у девочек [1,2,5,7,9,10,13].

Раннее проведенные морфологические исследования грудинно-реберного комплекса (ГРК) у детей при воронкообразной деформации грудной клетки показали, что причиной ВДГК являются деструктивные изменения хрящевой выстилки [1,3,4,6,7]. Вместе с тем, результаты биохимических исследований дают основание считать, что при подобных изменениях хрящ сохраняет высокую способность к реституции [6,7,11,12]. Получены данные, позволяют лишь косвенно судить об увеличении количества профилирующих клеток и уровня генной экспрессии, об усилении биосинтетической активности.

Увеличение числа активно продуцирующих клеток является основным источником восстановительных процессов в хрящевой ткани ГРК. Известно, что размер клетки находится в тесной зависимости от ее функционального состояния [5,10]. Изучение пластичности и реактивности хрящевой ткани ГРК представляет большой интерес в теоретическом и практическом отношении. В доступной литературе до настоящего времени достаточно полемичными остаются вопросы структуры морфологических особенностей хрящевой ткани ГРК.

Цель исследования - по данным биопсийного операционного материала установить оценку реактивных изменений хондроцитов хряща грудинно-реберного комплекса с его морфологической характеристикой составляющих грудинно-реберный комплекс, у детей с воронкообразной деформацией грудной клетки.

МАТЕРИАЛ И МЕТОДЫ

Морфологическому исследованию подвергнуты биопсийные материалы у 66 детей (3-18 лет), среди которых в возрасте до школьного периода было 17 (25,8%) детей, дети второго детства – 30 (45,4%), от 10 лет и старше – 19 (28,8%) больных. Морфологические изменения в тканях анализированы в 2 группах больных: 1 группа (28) детям осуществлялась предоперационная подготовка, для стимуляции процесса синтеза коллагена использовали аскорбиновую кислоту, препараты мукополисахаридной природы (хондроитинсульфат, глюкозаминсульфат), калмазин, в сочетании с витаминами группы В (В1, В6) и микроэлементами (медь, цинк, магний, марганец и др.); 2 группа – (38) – детям не проведена предоперационная подготовка.

Для проведения гистологических исследований было получено разрешение родителей на проведение операции и морфологического исследования хрящевой ткани (Договор ф. 245 от 22.06.2010 г.), и разрешение этического комитета МЗ РУз (протокол № 34, от 18.09.2003 г.).

Для гистологического исследования интраоперационно изымали кусочки тканей (хрящ) из анатомически измененных элементов хряща грудины и ГРК передней грудной стенки, во время торакопластики. Образцы хряща после альдегидно-осмиевой фиксации заключали в аралдит. Учитывая зональное строение реберно-грудинного хряща, кусочки ориентировали так, чтобы плоскость срезов была перпендикулярна суставной поверхности, что, как считают отдельные авторы [4,7] позволяет применять для оценки объемных отношений структур в анизоморфных объектах принцип A. Delesse [5]: Vvi= Aai где Vvi – объемная доля i-структуры в общем объеме объекта, Aai – доля площади сечения i-структуры в площади среза – двухмерного эквивалента трехмерного объекта. Стереологический анализ проводили по сериям полутонких (0,5-1,0 мкм) срезов, которые готовили на ультратоме «Nova» фирмы LKB (Швеция). Применение аралдита в качестве уплотняющей среды и стеклянных ножей минимизировало деформацию объекта при изготовлении срезов, а их толщина позволила пренебречь эффектом Холмса [6,7]. Препараты окрашенные метиленовым синим по Уикли, исследовали на фотомикроскопе фирмы «Option» (Германия) с аппаратно-программным комплексом «ДиаМорф» (Москва). Изображение хряща оцифровывали при увеличении 1250, в поверхностной, промежуточной и базальных зонах хряща ГРК производили цито-кариометрию, определяли максимальный (D max) и минимальный (Dmin) диаметр клетки и ядра, анализировали их форму (Ff). Измерения проводили в микрометрах после геометрической калибровки изображений по оцифрованному при том же увеличении изображению шкалы объект-микрометра. Для каждой зоны вычисляли объемные плотности хондроцитов (Vvхц) в ткани, их цитоплазмы (Vvц) и ядра (Vvя) в клетках, рассчитывали ядерно-плазматический индекс (ЯПИ) как отношение Vvz\Vvц.

Морфологические изменения в тканях анализированы в группах больных в зависимости от подготовки в предоперационном периоде, а также с учетом возрастных особенностей. Для гистологического исследования интраоперационно изымали кусочки тканей из различных анатомических элементов передней грудной стенки во время торакопластики и фиксировали в 12% растворе нейтрального формалина, обезвоживали в спиртах возрастающей концентрации и заливали парафином. Срезы толщиной 5-8 микрон окрашивались гемотоксилин-эозином и по методу Ван-Гизона.

РЕЗУЛЬТАТЫ

При светооптическом исследовании полутонких срезов хряща ГРК в поверхностной зоне отмечали деструктивные изменения: гибель отдельных клеток, нарушение гомогенности межклеточного вещества, появление очагового разволокнения. Данные изменения являлись свидетельством осуществления

биопсии ткани ГРК. В соседстве с такими участками определялись хондроциты, отличающиеся большими размерами, округлой формы. В промежуточной и базальных зонах наблюдалось повышенное количество изогенных групп. Одиночно расположенные хондроциты сохраняли высокий биосинтетический потенциал, чем свидетельствовала интенсивная метахромазия территориального матрикса.

При количественном исследовании хондроцитов в поверхностной зоне (Vvхц) их численность в 2 раза превышала контрольное значение. Минимальный и максимальный диаметры клеток были увеличены в 2,6 и 1,2 раза соответственно. Значения Ff клеток и ядер превышали контрольные значения (до 0,59±0,02 и 0,67±0,02; в контроле 0,47±0,02 и 0,5±0,02 соответственно). Увеличение объемной плотности цитоплазмы было выражено в большей степени, чем увеличение объемной плотности ядер, в результате чего ЯПИ составило 0,37 (в контроле 0,7).

Характеристика морфологических изменений у больных, получавших в дооперационном периоде консервативное лечение, направленные для улучшения трофики соединительной ткани, в ранние сроки имели грубые изменения (рисунок 1). Фиброзные структуры были построены из волокнистой соединительной ткани, коллагеновые волокна концентрированы неравномерно и имели различную толщину. В межреберных связках определяется сдвиг соотношений между коллагеновыми и эластическими волокнами, больше в сторону последних. В скопленных эластических волокнах наблюдаются утолщенные гомогенизированные пучки (рисунок 1).

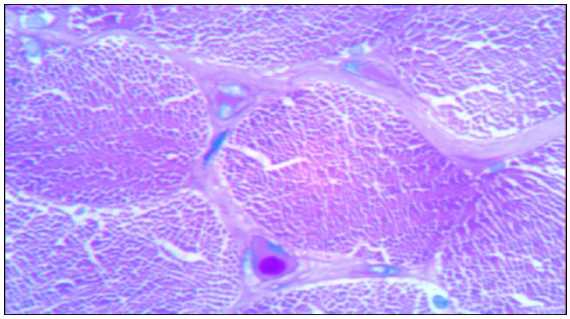

Рисунок 1 - В гомогенизированных пучках эластических волокон наблюдается утолщение. В некоторых местах препарата однонаправленные коллегановые волокна образуют однородные гиалинизированные поля. Окраска гематоксилином и эозином. Об.40, ок. 10 (Ув.300)

В некоторых местах однонаправленные коллагеновые волокна образуют однородные гиалинизированные поля. Явления гиалиноза более выражены в местах прикрепления их к надхрящнице. В стенках сосудов, между пучками волокнистых структур определяются незначительные зоны лимфоидно-гистоцитарной инфильтрации. Ряд эндотелиальных клеток, в стенках среднего калибра, морфологически почти не нарушены.

У детей в школьном возрасте и старше, не смотря проводимые предоперационные лечебные мероприятия, фиброзные структуры состояли из параллельно идущих пучков грубоволокнистой соединительной ткани с выраженным гиалинозом с безклеточными зонами. В стенках сосудов мелкого калибра отмечается хаотичность расположения клеток, некоторые из которых частично тромбированы.

В более поздние возрастные сроки (12-18 лет) фиброзные структуры вокруг реберно-грудинных сочленениях, в основном образованные рубцовой тканью. Гомогенизация коллагеновых волокна усугубляется вплоть до дегенеративно – дистрофических изменений (рисунок 2).

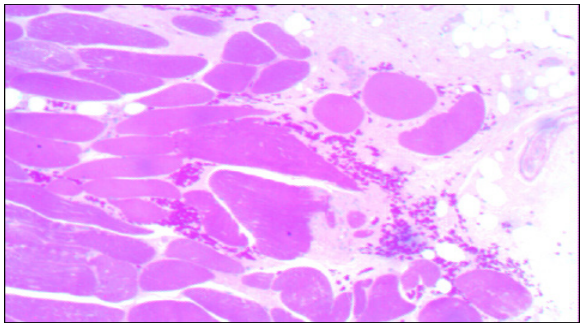

Рисунок 2 - Гомогенизация коллагеновых волокна усугубляется вплоть до дегенеративно – дистрофических изменений. Среди рубцовой ткани обнаруживаются очаги инфильтрации. Окраска гематоксилином и эозином. Об.40, ок. 10 (Ув.400)

Среди рубцовой ткани обнаруживаются очаги инфильтрации. С возрастом рубцовые изменения нарастают. Стенка артерий утолщена на счет гипертрофии мышечного слоя.

При гистологических исследованиях в биоптатах, у патогенетический не леченных больных детей с ВДГК, определены более грубые изменения микроструктуры. Обнаружено врастание грубоволокнистой соединительной ткани между пучками мышечных волокон, продолжающихся к фиброзным структурам. На протяжении разнонаправленных связок обнаруживаются признаки хронического воспаления, с круглоклеточной инфильтрацией. Просветы сосудов ссужены, а некоторые артерии мелкого калибра тромбированы. Наряду с воспалительными инфильтратами и отеком, появляются некробиотические участки, в которых коллагеновые волокна теряют свою структуру.

При гистологическом исследовании реберного хряща обнаружены выраженные дегенеративные изменения. Волокнистый хрящ ребер состоит из грубоволокнистой соединительной ткани. В утолщенных коллагеновых волокнах визуализируется поля с выраженными дистрофическими изменениями. Особенно в участках значительного гиалиноза определяется пикринофилия соединительной ткани (рисунок 3).

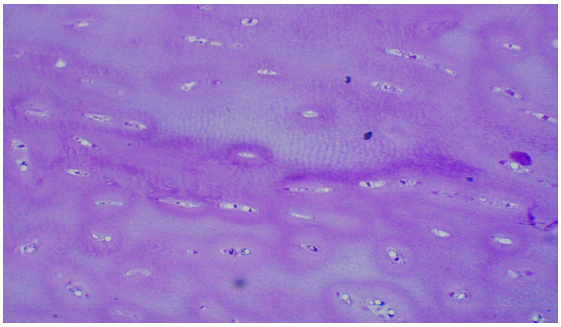

Рисунок 3 - Волокнистый хрящ ребер состоит из грубоволокнистой соединительной ткани. Выраженные дистрофические изменения в участках значительного гиалиноза, пикринофилия хрящевой ткани. Окраска гематоксилином и эозином. Об.40, ок. 10 (Ув.400)

Хрящевые клетки разной величины и формы, располагаются неравномерно. В отдельных участках препарата матрикс хряща замещен грубоволокнистой соединительной тканью, содержащей тонкостенные сосуды с круглоклеточными инфильтрациями. В участках хряща, сохранивших нормальное строение, отмечается фуксинофилия. Изменения мышечной ткани выражаются в дистрофии и замещение дегенеративной тканью. Саркоплазма гомогенизирована, ядро окрашены бледно, количество их уменьшено, а местами определяется очаги некробиоза и некроза мышечных волокон (рисунок 4).

Следует отметить, что при ВДГК, формирующихся в результате дисплазии соединительной ткани, весь ГРК претерпевают глубокие морфофункциональные изменения, которые сопровождаются неправильными статическим воздействиям. У больных детей, леченных в дооперационном периоде методами улучшающих трофику тканей (физиотерапевтические процедуры с медикаментами) и статики (функциональные шины), морфологические изменения не так глубоки, т.е. обратимы, которые предопределяет ожидаемый эффект оперативного вмешательства.

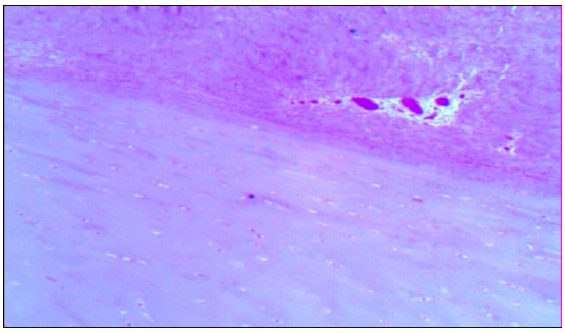

Рисунок 4 - Явления гиалиноза более выражены в местах прикрепления их к надхрящнице. В стенках сосудах среднего калибра волокнистых структур определяются хаотичность эндотелиальных клеток. Окраска гематоксилином и эозином. Об.40, ок. 10 (Ув.400)

ОБСУЖДЕНИЕ

Таким образом, проведенные морфологические исследования показывают, что правильно выбранное предоперационное введение больных с ВДГК приводит к значительному предотвращению остаточных явлений дисплазии соединительной ткани, что также снижает вероятность формирования грубых морфологических изменений в структурах грудинно-реберного комплекса.

Результаты полученных количественных исследований позволили установить, что при ВДГК определяются патологически измененные хондроциты, с изменением их размеров и объемов. Повышенное количество изогенных групп являются следствием перерастяжения волокон хрящевой основы, наиболее выраженные в минимальных и максимальных размерах поверхностной зоны. В свою очередь, увеличение объемной плотности цитоплазмы увеличено в более высокой степени, чем увеличение объемной плотности ядер. Результатом данного состояния явилось увеличение ЯПИ.

Рассматривая морфологические изменения в тканях, необходимо заметить, что определенное влияния структуру тканей имеет метод предоперационной подготовки, заключающийся в осуществлении консервативной тактики. В зависимости от возраста пациентов строение хрящевой основы представлены волокнистой соединительной тканью, где коллагеновые волокна концентрированы неравномерно с изменением толщины в сторону повышения. Нельзя не заметить, что обнаруживаются однородные гиалинизированные поля, особо выделяемые в местах прикрепления их к надхрящнице. Лимфоидно-гистоциарные инфильтрации составляют незначительные зоны.

Характерные изменения в морфологических структурах устанавливаются у детей школьного возраста, отличительностью которых является формирование фиброзных структур из пучков грубоволокнистой соединительной ткани, с хаотичностью расположения клеток и их частичным тромбированием. В местах грудинно-реберных соединениях устанавливаются формирование рубцовой ткани, нарастающие с возрастными параметрами. Отличительным является также гомогенезация коллагеновых волокон до генеративно-дистрофических изменений.

У пациентов, без осуществления необходимой предоперационной подготовки морфологические изменения характеризовались грубые изменения с врастанием грубоволокнистой ткани в промежутки мышечных волокон до фиброзных структур. Признаки хронического воспаления отмечены круглоклеточной инфильтрацией, проявлениями некробиотических изменений.

Гистологический, в данной группе пациентов отмечены грубоволокнистые разрастания с выраженными дегенеративными изменениями, пикнофилией соединительной ткани, неравномерностью расположения хрящевых клеток, размеры которых неоднородны. Если в отдельных местах матрикс хряща замещается грубоволокнистой соединительной тканью, то имеет место выраженность дистрофии мышечных волокон до их дегенеративности и некроза.

Следовательно, у пациентов, получавших достаточно планируемую консервативную терапию в предоперационном периоде хрящевая, мышечная ткани имеют определенные компенсаторные факторы восстановления соединительной ткани. Именно данный фактор и является результирующим при осуществлении операции восстановления ВДГК.

ВЫВОДЫ

1. Полученные количественные данные изменений хондроцитов хряща грудинно-реберного комплекса свидетельствовали о достаточной степени выраженности компенсаторных реакций хрящевой ткани.

2. Проведенные гистологические исследования изменений в структурах грудинно-реберного комплекса при воронкообразной деформации грудной клетки у детей, устанавливают их нарастание с возрастом пациентов.

3. В ранние сроки воронкообразной деформации грудной клетки, в мягкотканых компонентах вокруг грудинно-реберного комплекса, в результате нарушения соотношения между эластическими и коллагеновыми волокнами, наблюдается образование рубцовой ткани, а в более поздние сроки рубцовые изменения нарастают.

4. Вышеуказанные морфологические данные могут способствовать патогенетический направленному предоперационному введению больных с воронкообразной деформацией грудной клетки, приводить к значительному предотвращению остаточных явлений дисплазии соединительной ткани.

ЛИТЕРАТУРА

1. Аббакумова Л.Н., Арсентьев В.Г., Гнусаев С.Ф., Иванова И.И. и др. Наследственные и многофакторные нарушение соединительной ткани у детей. Алгоритмы диагностики. Тактика введения. Российские рекомендации // Научно-практический журнал «Педиатр». – 2016. – Т. 7. – №2. – С. 5-38. http://dx.doi.org/10.17816/PED725-39.

Abbakumova L.N., Arsent'ev V.G., Gnusaev S.F., Ivanova I.I. i dr. Nasledstvennye i mnogofaktornye narushenie soedinitel'noi tkani u detei. Algoritmy diagnostiki. Taktika vvedeniia. Rossiiskie rekomendatsii (Hereditary and multifactorial connective tissue disorders in children. Diagnostic algorithms. Introduction tactics. Russian recommendations) [in Russian]. Nauchno-prakticheskii zhurnal «Pediatr». 2016; 7(2): 5-38. http://dx.doi.org/10.17816/PED725-39.

2. Вердиев В.Г., Байрамов А.З. Хирургическое лечение воронкообразной деформации грудной клетки у детей и подростков путем металлостеохондропластики // Гений ортопедии. – 2013. – № 1. – С. 103-107.

Verdiev V.G., Bairamov A.Z. Khirurgicheskoe lechenie voronkoobraznoi deformatsii grudnoi kletki u detei i podrostkov putem metallosteokhondroplastiki (Surgical treatment of pectus excavatum in children and adolescents by osteochondroplasty) [in Russian]. Genii ortopedii. 2013; 1: 103-107.

3. Горбунова В.Н., Кадурина Т.И., Белоног О.Л., Арсентьев В.Г. и др. Наследственные нарушения соединительной ткани в детской ортопедической практике. Часть II // Научно-практический журнал «Российский вестник детской хирургии, анестезиологии и реаниматологии». Москва. – 2011. – № 2. – С. 112-121.

Gorbunova V.N., Kadurina T.I., Belonog O.L., Arsent'ev V.G. i dr. Nasledstvennye narusheniia soedinitel'noi tkani v detskoi ortopedicheskoi praktike. Chast' II (Hereditary connective tissue disorders in pediatric orthopedic practice. Part II) [in Russian]. Nauchno-prakticheskii zhurnal «Rossiiskii vestnik detskoi khirurgii, anesteziologii i reanimatologii». Moskva. 2011; 2: 112-121.

4. Кулик И.О., Плякин В.А., Саруханян О.О., Игнатьева В.Ю. и др. Этиология и патогенез воронкообразной деформации грудной клетки у детей // Травматология и ортопедия России. – 2013. – Т. 2. – №68. – С. 136–141. https://doi.org/10.21823/2311-2905-2013--2-136-141.

Kulik I.O., Pliakin V.A., Sarukhanian O.O., Ignat'eva V.Iu. i dr. Etiologiia i patogenez voronkoobraznoi deformatsii grudnoi kletki u detei (Etiology and pathogenesis of funnel chest deformity in children) [in Russian]. Travmatologiia i ortopediia Rossii. 2013; 2(68): 36–141. https://doi.org/10.21823/2311-2905-2013--2-136-141.

5. Лунева С.Н., Талашова И.А., Оситпова Е.В., Накоскин А.Н. и др. Экспериментально-морфологическое исследование влияния кальций фосфатных соединений и неколлагеновых костных белков на репаративный процесс в костной ткани // Гений ортопедии. – 2012. – № 1. – С. 119-123.

Luneva S.N., Talashova I.A., Ositpova E.V., Nakoskin A.N. i dr. Eksperimental'no-morfologicheskoe issledovanie vliianiia kal'tsii fosfatnykh soedinenii i nekollagenovykh kostnykh belkov na reparativnyi protsess v kostnoi tkani (Experimental and

morphological study of the effect of calcium phosphate compounds and non-collagen bone proteins on the reparative process in bone tissue) [in Russian]. Genii ortopedii. 2012; 1: 119-123.

6. Рузикулов У.Ш., Нарзикулов У.К., Босимов М.Ш., Ходжанов И.Ю. Нарушение метаболизма коллагена при воронкообразной деформации грудной клетки у детей // «Педиатрия». Ташкент. – 2016. – № 1. – С. 56 – 58.

Ruzikulov U.Sh., Narzikulov U.K., Bosimov M.Sh., Khodzhanov I.Iu. Narushenie metabolizma kollagena pri voronkoobraznoi deformatsii grudnoi kletki u detei (Collagen metabolism disorder in pectus pectus deformity in children) [in Russian]. «Pediatriia». Tashkent. 2016; 1: 56 – 58.

7. Павлова В.Н., Копьева Т.Н., Слуцкий Л.И., Павлов Г.Г. Хрящ / М.: Медицина. – 1998. – С. 320.

Pavlova V.N., Kop'eva T.N., Slutskii L.I., Pavlov G.G. Khriashch (Cartilage) [in Russian]. M.: Meditsina. 1998; 320.

8. Стальмахович В.Н., Дуденков В.В., Дюков А.А. Факторы риска, влияющие на возникновение частичного рецидива воронкообразной деформации грудной клетки после торакопластики // Бюллетень ВСНЦ со РАМН. – 2011. – Т. 1. – №77. – С. 159-162.

Stal'makhovich V.N., Dudenkov V.V., Diukov A.A. Faktory riska, vliiaiushchie na vozniknovenie chastichnogo retsidiva voronkoobraznoi deformatsii grudnoi kletki posle torakoplastiki (Risk factors affecting the occurrence of partial recurrence of pectus pectus excavatum after thoracoplasty) [in Russian]. Biulleten' VSNTs so RAMN. 2011; 1(77): 159-162.

9. Слизовский Г.В., Масликов В.М., Кужиливский И.И., Степанов М.Ю., Титов В.М. и др. Способ хирургической коррекции воронкообразной деформации грудной клетки у детей // Бюллетень экспериментальной и клинической хирургии. – 2012. – Т. 5. – № 1. – С. 193-197.

Slizovskii G.V., Maslikov V.M., Kuzhilivskii I.I., Stepanov M.Iu., Titov V.M. i dr. Sposob khirurgicheskoi korrektsii voronkoobraznoi deformatsii grudnoi kletki u detei (Method for surgical correction of pectus excavatum in children) [in Russian]. Biulleten' eksperimental'noi i klinicheskoi khirurgii. 2012; 5(1(: 193-197.

10. Шамик В.Б., Давуд Б.А., Франциянц К.Г. Сканирующая электронная микроскопия грудины у детей с различными формами воронкообразной грудной клетки // Материалы научно-практической конф. Травматологов-ортопедов с межд. участием». Ростов-Дон. – 2013. – С. 316-319.

Shamik V.B., Davud B.A., Frantsiiants K.G. Skaniruiushchaia elektronnaia mikroskopiia grudiny u detei s razlichnymi formami voronkoobraznoi grudnoi kletki (Scanning electron microscopy of the sternum in children with various forms of funnel chest) [in Russian]. Materialy nauchno-prakticheskoi konf. Travmatologov-ortopedov s mezhd. uchastiem». Rostov-Don. 2013; 316-319.

11. Poston P.M., Patel S.S., Rajput M., Rossi N.O. et al. The correction index: setting the standard for recommending operative repair of pectus excavatum. Ann Thorac Surg. 2014; 97(4): 1176-9. https://doi.org/10.1016/j.athoracsur.2013.12.050

12. St. Peter S.D., Juang D., Garey C.L., Laituri C.A. et al. A novel measure for pectus excavatum: the correction index. J Pediatr Surg. 2011; 46: 2270–2273. https://doi.org/10.1016/j.jpedsurg.2011.09.009.

13. Tocchioni F., Ghionzoli M., Pepe G., Messineo A. Pectus Excavatum and MASS Phenotype: An Unknown Association. Journal of laparoendoscopic & advanced surgical techniques. 2012; 22(5): 508-513. https://doi.org/10.1089/lap.2012.0009.

Кеуденің құйқытәріздес деформациясы бар балалардың кеуде-қабырға кешені аумағының шеміршек тіндерінің морфологиялық ерекшеліктері

Рузикулов У.Ш.[1], Нурмухамедов Х.К.[2]

[1] Травматология-ортопедия және нейрохирургия, Ташкент педиатриялық медициналық институты, Ташкент, Өзбекстан. E-mail: ruzikulov76@mail.ru

[2] Анестезиология және реаниматология кафедрасының доценті, Ташкент педиатриялық медициналық институты, Ташкент, Өзбекстан. E-mail: nk5319@mail.ru

Түйіндеме

Зерттеудің мақсаты – кеуденің құйқытәріздес деформациясы бар балалардың кеуде-қабырға кешені аумағының шеміршек тіндерінің морфологиялық ерекшеліктерін сипаттай отырып, олардың хондроциттерінде реактивті өзгерістерді бағалау.

Әдістері. Кеуденің құйқытәріздес деформациясы бар 3-18 жас аралығындағы жалпы саны 66 баланың қабырға-шеміршек тінінен алынған биопсиялық материалдың морфологиялық зерттеуінің нәтижелері ұсынылды. Гистологиялық зерттеу үшін торакопластика кезінде интраоперациялық жолмен кеуденің алдыңғы тұсының кеуде-қабырға кешенінен өзгеріске ұшыраған шеміршек элементтерінің бөлшектері алынды. Осы бөлшектер альдегид-осмий ерітіндісіне салынып, аралдитте жабылып сақталды. Соңынан шеміршек хондроциттерінің реактивті өзгерістерінің сандық зерттеуі жүргізілді.

Нәтижесі. Жүргізілген зерттеудің нәтижесінде кеуде-қабырға кешені шеміршегінің беткей аймағының хондроциттерінің цитоплазма жағының өсуі басым ядролық-цитоплазмалық индексінің төмендеуімен сипатталатын айқын өзгерістері тіркелді. Алынған нәтижелер балалардың кеуде-қабырға кешенінің шеміршек тінінің компенсаторлық реакциясының жоғары деңгейде болатындығын растады.

Қорытынды. Морфологиялық зерттеулер кеуденің құйқытәріздес деформациясы бар балаларды отаға дейін жүргізу жолының дұрыс таңдалуы дәнекер тін дисплазиясының қандық белгілерінің қалыптасуын біршама шектеп, кеуде-қабырға кешені құрылымында күрделі морфологиялық өзгерістердің түзілу ықтималдығын жоюға мүмкіндік береді.

Түйін сөздер: кеуденің құйқытәріздес деформациясы, морфология, дәнекер тін. дисплазия.

Morphological Features in the Tissues of the Sternal-rib Complex in Children with Funnel Chest Deformation

Uktam Ruzikulov [1], Hurshid Nurmuhamedov [2]

[1] *Assistant of the Department of Traumatology-Orthopedics with Neurosurgery, Tashkent Pediatric Medical Institute, Tashkent, Uzbekistan. E-mail: ruzikulov76@mail.ru*

[2] *Associate Professor of the Department of Anesthesiology and Intensive Care, Tashkent Pediatric Medical Institute, Tashkent, Uzbekistan. E-mail: nk5319@mail.ru*

Abstract

Objective: to evaluate the reactive changes in chondrocytes of the cartilage of the sterno-costal complex with its morphological characteristics of the components of the sterno-costal complex in children with funnel chest deformity.

Methods. This article presents the material of morphological studies of the biopsy material of the costal-cartilage part, taken from 66 children (3-18 years old). For histological examination, intraoperatively removed tissue pieces from the anatomically modified cartilaginous elements of the sternum-costal complex of the anterior chest wall during thoracoplasty, were fixed in an aldehyde-osmium solution, and were placed in aralditis. A quantitative study of reactive changes in chondrocyte cartilage was carried out.

Results. The quantitative studies of changes in the chondrocytes of the cartilage of the sterno-costal complex indicate pronounced changes in the chondrocytes of the surface zone with a decrease in the nuclear-cytoplasmic index with a more significant increase in the volume fraction of cytoplasm. The obtained results indicate a rather high degree of severity of compensatory reactions of the cartilage tissue of the sterno-costal complex in children.

Conclusions. Morphological studies show that properly selected preoperative administration of patients with funnel chest deformity leads to a significant prevention of residual effects of connective tissue dysplasia, which also reduces the likelihood of the formation of gross morphological changes in the structures of the sterno-costal complex.

Key words: funnel chest deformity, morphology, connective tissue, dysplasia.

https://doi.org/10.52889/1684-9280-2020-3-53-31-37

УДК 616.02.022
МРНТИ: 76.29.41

Оригинальная статья

Микробиологическая этиология остеомиелита и ее эмпирическая терапия

Плиска Н.Н. [1], Токубаева Д.Г. [2]

[1] Заведующая иммуно-биологической лабораторией, Научно-иследовательский институт травматологии и ортопедии, Нур-Султан, Казахстан. E-mail: Pliska6363@mail.ru

[2] Врач-бактериолог иммуно-биологической лаборатории, Научно-иследовательский институт травматологии и ортопедии, Нур-Султан, Казахстан. E-mail: info@niito.kz

Резюме

Целью исследования - изучение этиологических агентов, вызывающих остеомиелиты у взрослых для создания эмпирической терапии и повышения эффективности лечения.

Методы. У всех пациентов, поступивших с хроническим остеомиелитом в Научно-исследовательский институт травматологии и ортопедии за период 2017 – 2019 годы были взяты мазки из раневого отделяемого, свищевого канала, пунктата, а также отобранный биоматериала после оперативного вмешательства, в случае повторной ревизии сустава или его замене с целью определения микрофлоры и чувствительности ее к антибиотикам.

Результаты. Установлено, что чувствительность Staphylococcus aureus сохранена к цефалоспоринам III – IV поколения, фторхинолонам, аминогликозидам, карбапенемам и ванкомицину. Группа трициклических гликопептидов, которая представлена ванкомицином, может использоваться в качестве резервного применения в случаях выявления MRSA (methicillin-resistant Staphylococcus aureus – метициллин-устойчивый золотистый стафилококк).

Выводы. За 2017-2019 годы в этиологии остеомиелитов лидирует золотистый стафилококк. Препаратами выбора у тяжелых пациентов для этой цели могут быть следующие антибиотики: Тиментин, Цефтазидим или Цефтриаксон, Амикацин, Гентамицин, Левофлоксацин, Меропенем или Имипенем, которые могут использоваться в качестве эмпирической терапии.

Ключевые слова. этиология остеомиелита, эмпирическая терапия остеомиелита, антибиотикочувствительность остеомиелита.

Травматология және ортопедия; 2020; 3 (53): 31-37
Поступила в редакцию: 22-07-2020
Принята к печати: 18-08-2020

Эта работа лицензируется в соответствии с международной лицензией Creative Commons Attribution 4.0

Corresponding author: Natalya Pliska, Head of the Immuno-Biological Laboratory, Scientific Research Institute of Traumatology and Orthopedics, Nur-Sultan, Kazakhstan.
Postal code: 010000
Address: Kazakhstan, Nur-Sultan, Abylai Khan Avenue, 15A
Phone: +77025338891
E-mail: Pliska6363@mail.ru

ВВЕДЕНИЕ

Постоянное развитие и совершенствование лечения травм опорно-двигательного аппарата переломов длинных костей привело к появлению многих методов оперативного лечения. Однако, возрастающая хирургическая активность при лечении многих типов переломов, использование различных металлоконструкций, увеличило количество потенциальных возможностей инфицирования, которое достигло 5,9–13,6%, что является основной и наиболее затратной медицинской проблемой с социально значимыми потерями и возникновением инвалидизации. Генерализация остеомиелитной инфекции может привести к сепсису и летальному исходу [1-3]. В Великобритании на лечение одного пациента с данной патологией тратят $30–50 тысяч. Прогноз на расходы лечения с остеомиелитами и другими осложнениями травматологии и ортопедии США в 2020 г. должен достигнуть $1,620 млрд. [4,5].

В структуре микробных возбудителей травматологии и ортопедии лидирующие позиции занимают: Staphylococcus aureus и коагулазонегативные стафилококки (КНС), представленные в основном Staphylococcus epidermidis [6,7]. Наиболее проблемными для подбора эффективной антибактериальной терапии (АБТ) при лечении остеомиелита и других осложнений являются метициллинорезистентные (MR) штаммы стафилококков, частота которых в отделениях ОРИТ некоторых хирургических стационаров достигает 88,9% [8]. Широкое распространение антибиотикорезистентных штаммов микроорганизмов, происходит в следствие снижения иммунной резистентности макроорганизма при длительном лечении антимикробными препаратами, а также из-за допущенных ошибок при лечении [9,10]. Чаще всего наблюдается нарушение сроков применения, число которых доходит до 35 % [11].

Вероятность развития остеомиелита повышают различные факторы риска и сопутствующие заболевания, такие как ревматоидный артрит, операция после полученной травмы, ожирение, нарушение свертываемости, дооперационная анемия, сахарный диабет, а также имеющаяся иммуносупрессия [11,12].

Непосредственной причиной остеомиелита является попадание патогенных бактерий в кость с развитием гнойного воспалительного процесса, по причине внутрикостной инвазии различными микроорганизмами. Пусковыми факторами развития остеомиелита являются: травма, ожог, обморожение, острая реакция на стресс травмы и операции и т д.

Наиболее проблемными для подбора эффективной антибактериальной терапии (АБТ) при лечении остеомиелита являются пациенты в отделениях ОРИТ, которые имеют множественную сопутствующую патологию с нарушениями функций нескольких систем организма (дыхательной, сердечно-сосудистой, мочевыделительной и др.). Широкое распространение антибиотикорезистентных штаммов микроорганизмов, происходит в следствии снижения иммунной резистентности макроорганизма при длительном лечении антимикробными препаратами, а также из-за допущенных ошибок при лечении. Чаще всего наблюдается нарушение сроков применения – уменьшения продолжительности применения антибиотиков, что наблюдается до 35% случаев [13-14].

Целью нашего исследования явилось изучение этиологических агентов, вызывающих остеомиелиты у взрослых для создания эмпирической терапии и повышения эффективности лечения.

МАТЕРИАЛ И МЕТОДЫ

Исследование проведено с соблюдением Хельсинкской декларации Всемирной медицинской ассоциации по этическим принципам проведения медицинских исследований с участием человека в качестве субъекта принята [15]. До поступления в клинику пациенты длительное время безуспешно лечились в других лечебных учреждениях. Этим больным неоднократно выполнялись различные оперативные вмешательства в некоторых случаях от 3 до 5 и более раз. У 37,4% обследованных пациентов было выявлено микст инфицирование, из них микст синегнойной палочки и золотистого стафилококка встречался в каждом четвертом случае (25%).

Всем больным проводилось комплексное обследование, включающее клинические, биохимические, рентгенологические и другие методы исследования. Необходимым компонентом исследования являлось определение микрофлоры и чувствительности ее к антибиотикам при наличии отделяемого из свищей или пункции очага инфекции остеомиелита.

Объектом исследования послужили мазки из раневого отделяемого, свищевого канала, пунктата, а также отобранный биоматериала после оперативного вмешательства, в случае повторной ревизии сустава или его замене. Исследовались все пациенты, поступившие с хроническим остеомиелитом в РГП «Научно-исследовательский институт травматологии и ортопедии» г. Нур-Султан за период 2017-2019 годы из всех регионов Казахстана.

РЕЗУЛЬТАТЫ

Проведенные нами в течение данного времени исследование этиологии инфекций остеомиелитов после оказания травматологической и ортопедической помощи пациентам показало следующее. В 2017 году проведено 966 исследований биоматериала с данной нозологической формой, из них отрицательных результатов получено 13, что составляет 1,3%. В 2018 году проведено 967 исследований, выявлено 310 (32%) отрицательных результатов и за 2019 года исследовано биоматериала 1202 отрицательные результаты составили 426 случаев (35,4%). За три исследуемых года в раневом отделяемом было выделено 23

вид микроорганизмов, однако ведущую роль в послеоперационных осложнениях играли 4 основных вида: Staphylococcus aureus, Staphylococcus epidermidis, который вошел во всю группу непатогенных стафилококков Pseudomonas aeruginosa, E. Coli, что представлено в таблице 1.

В 2017 году всех стафилококков выделено – 722 (75,7%), в 2018 году - 464 (70,6%), 2019 году – 434 (59,5%) от общего количества всей идентифицированной микрофлоры. Среднее количество выделенных стафилококков составило 69,1% т.е. во всей микрофлоре более 2/3, которые были идентифицированы из раневого отделяемого и пунктатов от пациентов, страдающих остеомиелитом.

За три исследуемых года монокультура при остеомиелитах лидировал в течение всего времени исследования - Staphylococcus aureus (таблица 1). Выделение этого возбудителя из раневого отделяемого пациентов в 2017 году составило – 44,7%, в 2018 году - 50,5%, 2019 году – 42,5%. Средняя величина золотистого стафилококка 45,9%, что составляет почти половину всех микроорганизмов. Наши исследования подтверждают лидирующее значение золотистого стафилококка в этиологии возникновения хронических остеомиелитов у взрослых.

Таблица 1 - Основные возбудители остеомиелита за 2017 – 2019 годы

Наименование микроорганизмов	2017 год		2018 год		2019 год		Всего	
	абс.	%	абс.	%	абс.	%	абс.	%
Staphylococcus aureus	426	44,7	332	50,5	310	42,5	1068	45,9
Staphylococcus spp.	286	30,01	129	19,6	124	17,0	539	23,2
Pseudomonas aeruginosa	90	9,4	82	12,5	77	10,5	249	10,7
Escherichia coli	42	4,4	37	5,6	35	4,8	114	4,9
Др. микроорганизмы	109	11,49	77	11,8	170	23,3	356	15,3
Итого	953		657		730		2326	

Далее второе место принадлежит непатогенным стафилококкам, которые волнообразно снижаются и имеют тенденцию непостоянного количества выделения и их среднее количество за три исследуемых года составили 23,2%.

За три исследуемых года из раневого отделяемого пациентов, страдающих остеомиелитом по частоте встречаемости данных нашего исследования синегнойная палочка занимает третью позицию среднее значение за этот период составило 10,8% посевов (таблица 1). Распределение этого возбудителя из раневого отделяемого пациентов по годам: в 2017 году составило – 9,4%, в 2018 году - 12,5%, в 2019 – 10,5%. Наши исследования имеют в два раза ниже показатели в этиологии возникновения хронических остеомиелитов у взрослых, вызванных синегнойной палочкой, чем по данным российских авторов [1,2].

Следующим представителем, вызывающим остеомиелиты, является кишечная палочка, которая была идентифицирована в 2017 году в 4,4% случаев, 2018 году 5,6% случаев. Среднее значение Escherichia coli составило в наших исследованиях 4,9%.

Несколько меньше чем кишечная палочка причиной остеомиелита были клебсиеллы, которых среднее количество за исследуемый период было выделено 4,3%.

Энтерококки были идентифицированы в 2,6% случаев только в 2019 году.

Хотелось бы отметить только в 2019 году были выделены неферментирующие грамотрицательные бактерии: Acinetobacter baumannii, Acinetobacter annitratus, Stenotrophomonas maltophilia в 3,8%, которые ухудшают прогноз течения любого заболевания в том числе и остеомиелитов, так как быстро приобретают резистентность к большому количеству антибиотиков не только к β – лактамным антибиотикам, но и резервным.

Стрептококк также был выделен в 2019 году был представлен одним возбудителем Streptococcus pyogenes, он был выделен в 2,3% случаев.

Остальные 12 видов микроорганизмы встречались редко и непостоянно на них приходиться 8,9% случаев, наиболее частыми представителями являются микрофлора при окрашивании по Граму и микроскопии определяем грамотрицательные палочки – это представители условно-патогенной кишечной микрофлоры: Enterobacter aerogenes, Proteus mirabilis, Proteus vulgaris, Citrobacter diversus, Morganella morganii, Providencia rettgeri и некоторые другие.

Определение чувствительности к антибактериальным препаратам необходимо для назначения рациональной антибактериальной терапии пациентам с остеомиелитами, а также с целью разработки протоколов эмпирической антибактериальной терапии. Штаммы, выделенные при микробиологическом исследовании, были протестированы к семи основным группам антибиотикам в соответствии с руководящими принципами тестирования чувствительности (EUCAST, 2014). Исследуемые группы антибиотиков: пенициллины, цефалоспорины, макролиды, аминогликозиды, трициклические гликопептиды, фторхинолоны, карбапенемы.

Изоляты Staphylococcus aureus наиболее чувствительны к имипенему 95-100%, аминогликозидам (гентамицин и амикацин 89,75 -95,5%), фторхинолонам (ципрофлоксацину и левофлоксацин 86-95,5%).

Группа трициклических гликопептидов, которая представлена ванкомицином, может использоваться в качестве резервного применения в случаях выявления MRSA (methicillin-resistant Staphylococcus aureus – метициллин-устойчивый золотистый стафилококк).

Цефалоспорины III – IV поколения используем для лечения их показатели (91,7 – 97,75%), чего нельзя сказать про цефалоспорины I – поколения, их использование целесообразно после бактериологического исследования.

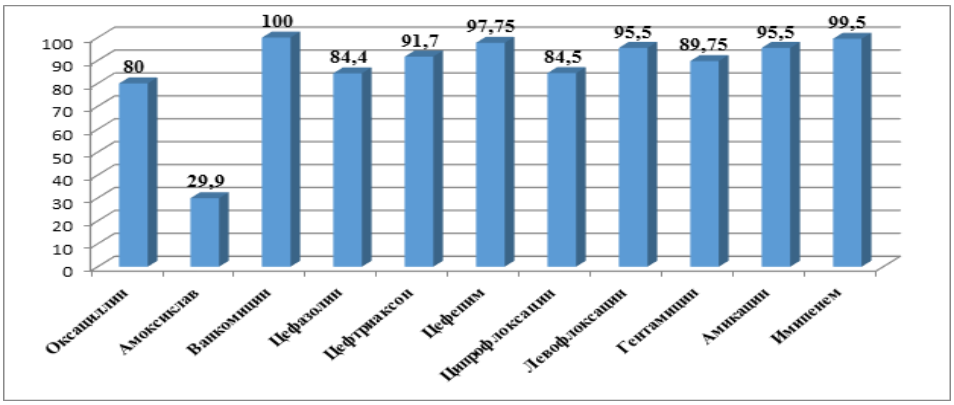

Рисунок 1 - Средние значения антибиотикограммы к Staphylococcus aureus за 2017 – 2019 годы

Все выделенные непатогенные стафилококки имели слабую чувствительность к пенициллинам в среднем за три исследуемых года около 30%. Цефалоспорины I- поколения только в 67% случаев имеют чувствительность. Следовательно, в качестве эмпирической терапии могут быть использованы цефалоспорины II – IV поколений, аминогликозиды – гентамицин и амикацин, фторхинолоны – ципрофлоксацин, левофлоксацин и моксифлоксацин, карбапенемы - имипенем. Все указанные антибактериальные препараты имеют высокую чувствительность около 90% и выше.

Изоляты синегнойной палочки наиболее чувствительны к дорипенему 97,4%, аминогликозидам (гентамицин и амикацин 94,8–96,1%), фторхинолонам (ципрофлоксацину и левофлоксацин 74 – 80,5%) и эти препараты могут быть использованы в качестве эмпирической терапии.

Из группы пенициллинов, которая представлена тиментином, целесообразно может использоваться в качестве лечения Pseudomonas aeruginosa после получения результата микробиологического исследования.

Из всех исследуемых антибактериальных препаратов самой низкой эффективностью в отношении Pseudomonas aeruginosa обладали особенно в 2019 году: цефепим (чувствительны 51,9% штаммов), пефлоксацин (чувствительны 55,8% штаммов), эртапенем (чувствительны 59,7% штаммов) представлены на рисунке 2.

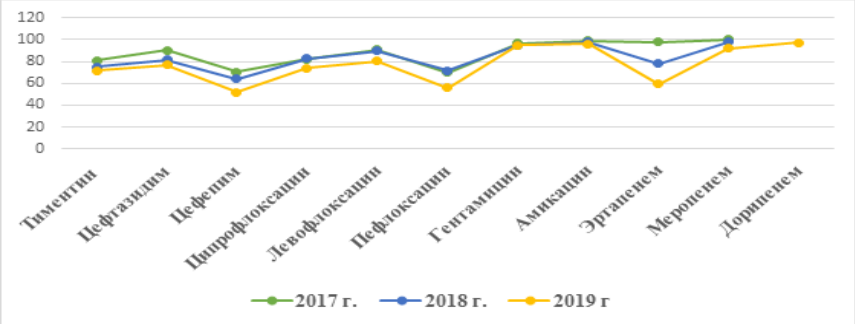

Рисунок 2 - Чувствительность Pseudomonas aeruginosa к антибиотикам за 2017 – 2019 годы

Анализ чувствительности основных антибиотиков, которые были использованы в работе лаборатории показал высокий уровень чувствительности к энтерококкам к большинству антимикробных препаратов только в 2019 году. Самая низкая чувствительность установлена к группе β-лактамных антибиотиков, механизм действия которых основан на бактерицидным эффекте, наличие бета-лактамного кольца в химической структуре обеспечивает блокированием синтеза элементов клеточной стенки.

Так чувствительность к пенициллину выявлена только 70,5% штаммов в 2019 году. К амоксиклаву (который в составе содержит клавулоновую кислоту), наблюдали незначительно большую чувствительность 90,0%. Тиментина (который в составе содержит клавулоновую кислоту) как и амоксиклав чувствителен в 94%. Остальные группы антибиотиков имели хорошую чувствительность более 85% (аминогликозиды, фторхинолоны, карбапенемы, трициклических гликопептидов).

Низкую чувствительность энтерококки имели к макролидам исследование было проведено на примере эритромицина, его суммарная чувствительность составила 58,7%.

Стрептококки, представитель которых представлен одним видом Streptococcus pyogenes имел хорошую чувствительность к пенициллинам, цефалоспоринам, трициклических гликопептидов, фторхинолонам, карбапенемов более 84%, что дает им право входить в эмпирическую терапию. Самыми резестентными стрептококки были по отношению к эритромицину (макролиды), суммарная чувствительность которого составила за три исследуемых года 56,9%

Грамотрицательные палочки – это представители условно-патогенной кишечной микрофлоры, которые представлины более десятью видами микроорганизмов были чувствительны аминогликозидам (амикацин) 91-94% случаев. К фторхинолонам чувствительность проявили ципрофлокацин 78-82%, пефлоксацин 72-76%,

левофлоксацин 86-93% случаев. Карбапенемы сохранили чувствительность у меропенема 91-97%, эртапенема 72-92%. Цефалоспорины имели переменную чувствительность: цефтазидим 78-89%, цефуроксим 74-82%.

Из всех выделенных микроорганизмов самыми резистентными оказались НГОБ (неферментирующие грамотрицательные бактерии). Высокую резистентность проявили не только к цефалоспоринам всем поколениям, но и даже к меропенему. Ацинетобакторы сохранили чувствительность к дорипенему. Stenotrophomonas maltophilia была чувствительна к Ко-тримоксазолу (Бисептолу).

ОБСУЖДЕНИЕ

Учитывая тот факт, что пациенты поступают в наш институт в 90-95% случаев для коррекции лечения из всех регионов Казахстана после 2-3 курсов и более неудачной антибактериальной терапии, получаем для лечения микрофлору от пациентов резистентную при хроническом процессе остеомиелита и сам микроорганизм имеет высокую контагиозность, поэтому необходимо рассмотреть лечение в комбинации адекватной активной не только хирургической тактики тщательно дренировать хирургическим путем очаг остеомиелита, но и этиотропной антимикробной терапии применять для более быстрого получения результата и санации очага два антибактериальных препарата с хорошей биодоступностью, что позволит уничтожить внутрикостную инфекцию, уменьшает частоту появления резистентных штаммов в следующих комбинациях: 1) β-лактамные антибиотики и аминогликозиды 2) β-лактамные антибиотики фторхинолоны [11].

Существенное влияние на исход лечения могут оказывать состояние пациента (сопутствующая патология, вредные привычки и т.д.), характер возбудителя (вид), резистентность к антибиотикам, оснащенность лечебного учреждения (аппаратура и инструментарий для операционной, лаборатории), квалификация хирурга, клинического микробиолога, специалиста по инфектологии, клинического фармаколога.

ВЫВОДЫ

По нашему мнению, успех лечения данной патологии напрямую зависит правильно назначенной эмпирической терапии. Препаратами выбора у тяжелых пациентов для этой цели могут быть следующие антибиотики: Тиментин, Цефтазидим или Цефтриаксон, Амикацин, Гентамицин, Левофлоксацин, Меропенем или Имипенем. Лечение данной патологии является сложной задачей, которая требует мультидисциплинарного подхода и дополнительной подготовки врачей, занимающихся диагностикой и лечением.

Конфликт интересов: не заявлен.

ЛИТЕРАТУРА

1. Винклер Т., Трампуш А., Ренц Н. Классификация и алгоритм диагностики и лечения перипротезной инфекции тазобедренного сустава // Травматология и ортопедия России. – 2016. – №1. – С.33–45. https://doi.org/10.21823/2311-2905-2016-0-1-33-45.

Vinkler T., Trampush A., Rents N. Klassifikatsiia i algoritm diagnostiki i lecheniia periproteznoi infektsii tazobedrennogo sustava (Classification and algorithm for diagnosis and treatment of periprosthetic hip infection) [in Russian]. Travmatologiia i ortopediia Rossii. 2016; 1: 33–45. https://doi.org/10.21823/2311-2905-2016-0-1-33-45.

2. Тихилов М., Шубняков И.И., Коваленко А.Н., Тотоев З.А. и др. Структура ранних ревизий эндопротезирования тазобедренного сустава // Травматология и ортопедия России. – 2014. – № 2. – С. 5-13.

Tikhilov M., Shubniakov I.I., Kovalenko A.N., Totoev Z.A. i dr. Struktura rannikh revizii endoprotezirovaniia tazobedrennogo sustava (Structure of early revisions of hip arthroplasty) [in Russian]. Travmatologiia i ortopediia Rossii. 2014; 2: 5-13.

3. Божкова С.А., Разоренов В.Л., Петрова Т.М. Микробиологический мониторинг – основа рациональной стратегии и тактики антибактериальной терапии инфекции костей и протезированных суставов // Тольяттинский медицинский консилиум. – 2011. – Т. 3-4. – С. 33-42.

Bozhkova S.A., Razorenov V.L., Petrova T.M. Mikrobiologicheskii monitoring – osnova ratsional'noi strategii i taktiki antibakterial'noi terapii infektsii kostei i protezirovannykh sustavov (Microbiological monitoring is the basis of rational strategy and tactics of antibiotic therapy for infections of bones and prosthetic joints) [in Russian]. Tol'iattinskii meditsinskii konsilium. 2011; 3-4: 33-42.

4. Corvec S., Portillo M.E., Pasticci B.M., Borens O. et al. Epidemiology and new Developments in the diagnosis of prosthetic joint infection. Int J Artif Organs. 2012; 35(10): 923– 934. https://doi.org/10.5301%2Fijao.5000168.

5. Moriarty T.F., Zaat S., Busscher H.J. Biomaterials-associated infection: a perspective from the clinic In: Biomaterials Associated Infection: Immunological Aspects and Antimicrobial Strategies. Heidelberg Dordrecht: London. 2013; 3–24.

6. Zimmerli W., Trampuz A., Ochsner P. Prosthetic-joint infections. N Engl J Med 2004; 351:1645–54. https://doi.org/10.1056/nejmra040181.

7. Geipel U. Pathogenic organisms in hip joint infections. Int J Med Sci. 2009; 6: 234-40. https://doi.org/10.7150/ijms.6.234.

8. Розова Л.В., Годовых Н.В. Сравнительная характеристика видового состава микроорганизмов при хроническом посттравматическом и гематогенном остеомиелите // Гений Ортопедии. – 2014. – Т. 2. – С. 56–59.

Rozova L.V., Godovykh N.V. Sravnitel'naia kharakteristika vidovogo sostava mikroorganizmov pri khronicheskom posttravmaticheskom i gematogennom osteomielite (Comparative characteristics of the species composition of microorganisms in chronic post-traumatic and hematogenous osteomyelitis) [in Russian]. Genii Ortopedii. 2014; 2: 56–59.

9. Семина Н.А., Страчунский Л.С., Козлов Р.С. Состояние антибиотикорезистентности грамотрицательных возбудителей нозокомиальных инфекций в отделениях интенсивной терапии / Информ письмо. – Смоленск: Амипресс. 1997.

Semina N.A., Strachunskij L.S., Kozlov R.S. Sostojanie antibiotikorezistentnosti gramotricatel'nyh vozbuditelej nozokomial'nyh infekcij v otdelenijah intensivnoj terapii (The state of antibiotic resistance of gram-negative causative agents of nosocomial infections in intensive care units) [in Russian]. Inform pis'mo. Smolensk: Amipress. 1997.

10. Руднов В.А. Антибиотикотерапия госпитальных инфекций, вызванных Pseudomonas aeruginosa II // Русский медицинский журн. – 2005. – Т.13. - №7. – С. 485-490.

Rudnov V.A. Antibiotikoterapiia gospital'nykh infektsii, vyzvannykh Pseudomonas aeruginosa II (Antibiotic therapy of nosocomial infections caused by Pseudomonas aeruginosa II) [in Russian]. Russkii meditsinskii zhurn. 2005; 13(7): 485-490.

11. Bozic K.J., Lau E., Kurtz S., Ong K. et al. Patient-related risk factors for periprosthetic joint infection and postoperative mortality following total hip arthroplasty in dicare patients. J Bone Joint Surg Am. 2012; 94(9): 794-800. https://doi.org/10.2106/jbjs.k.00072.

12. Perka C., Haas N. [Periprosthetic infection]. Der Chirurg; Zeitschrift fur alle Gebiete der operativen Medizen. 2011; 82(3): 218-226. https://doi.org/10.1007/s00104-010-2014-3

13. Roy-Burman A., Savel R.H., Racine S., Swansonet B.L. et al. Type III protein secretion is associated with death in lower respiratory and systemic Pseudomonas aeruginosa infections. J Infect Dis. 2001; 183: 1767-74.

14. Turner P.J., Greenhalgh J.M., Edwards J.R., McKellar J. The MYSTIC (Meropenem Yearly Susceptubility Test Information Collection) programme. Int J Antimicrob Chemother 1999; 13: 117-25 https://doi.org/10.1016/s0924-8579(99)00115-6.

15. WMA, Declaration of Helsinki - Ethical Principles for Medical Research Involving Human Subjects. 59th WMA General Assembly, Seoul, Korea, October 2008. Website. [Cited 25 Apr 2020]. Available from URL: https://www.wma.net/policies-post/wma-declaration-of-helsinki-ethical-principles-for-medical-research-involving-human-subjects/.

Остеомиелиттің микробиологиялық этиологиясы және оның эмпирикалық емі

Плиска Н.Н. [1], Токубаева Д.Г. [2]

[1] Травматология және ортопедия ғылыми зерттеу институтының иммунологиялық-биологиялық зертханасының меңгерушісі, Нұр-Сұлтан, Қазақстан. E-mail: Pliska6363@mail.ru

[2] Травматология және ортопедия ғылыми зерттеу институтының иммунологиялық-биологиялық зертханасының бактериолог-дәрігері, Нұр-Сұлтан, Қазақстан. E-mail: info@niito.kz

Түйіндеме

Зерттеудің мақсаты – эмпирикалық емді таңдап, оның әсерлілігін арттыру мақсатында ересектерде остеомиелиттің дамуына алып келетін этиологиялық агенттерді зерттеу.

Әдістері. Травматология және ортопедия ғылыми зерттеу институтында 2017-2019 жылдар аралығында емделген созылмалы остеомиелитпен ауыратын барлық науқастарда жара бөліндісінің, свищ каналының, пунктаттың және буын ревизиясы жасалғанда немесе оны ауыстырған жағдайларда да отадан кейінгі биоматериалдардың микрофлорасы зерттеліп, олардың антибиотикке сезімталдығы анықталды.

Нәтижесі. Зерттеу нәтижесінде Staphylococcus aureus-тің III – IV буын цефалоспориндеріне, сондай-ақ фторхинолондарға, аминогликозидтерге, карбапенемдер мен ванкомицинге сезімталдығы анықталды. MRSA (methicillin-resistant Staphylococcus aureus – метициллинге тұрақты алтын-сары түсті стафилококк) анықталған жағдайларда үшциклды гликопептидтер резервтегі антибиотиктер түрінде қолдануға ұсынылады.

Қорытынды. 2017-2019 жылдар ішінде остеомиелит этиологиясында кездесу жиілігі бойынша алтын-сары түсті стафилококк жетекші орында болды. Ауыр жағдайдағы науқастарда эмпирикалық емінде таңдаулы препарат ретінде келесі антибиотиктер ұсынылады: Тиментин, Цефтазидим или Цефтриаксон, Амикацин, Гентамицин, Левофлоксацин, Меропенем немесе Имипенем.

Түйін сөздер. остеомиелиттің этиологиясы, остеомиелиттің эмпирикалық емі, остеомиелиттің антибиотикке сезімталдығы.

Microbiological Etiology of Osteomyelitis and its Empirical Therapy

Natalya Pliska [1], Daken Tokubayeva [2]

[1] *Head of the Immuno-Biological Laboratory, Scientific Research Institute of Traumatology and Orthopedics, Nur-Sultan, Kazakhstan. E-mail: Pliska6363@mail.ru*

[2] *Bacteriologist of the of the Immuno-Biological Laboratory, Scientific Research Institute of Traumatology and Orthopedics, Nur-Sultan, Kazakhstan. E-mail: info@niito.kz*

Abstract

The aim of this study was to study the causative agents of osteomyelitis in the Republic of Kazakhstan and to identify the sensitivity of antibiotics for empirical therapy in the study of different groups of antimicrobial drugs.

Methods. In all patients admitted with chronic osteomyelitis to the Research Institute of Traumatology and Orthopedics for the period 2017 - 2019, swabs were taken from the wound discharge, fistulous canal, punctate, as well as the selected biomaterial after surgery, in case of re-revision of the joint or its replacement in order to determine the microflora and its sensitivity to antibiotics.

The results of the study showed that over the course of three years of observations in 2017 - 2019, Staphylococcus aureus is in the lead in the etiology of osteomyelitis. It was found that the sensitivity of Staphylococcus aureus is preserved to cephalosporins of the III-IV generation, fluoroquinolones, aminoglycosides, carbapenems and vancomycin. The group of tricyclic glycopeptides, which is represented by vancomycin, can be used as a backup application in cases of detection of MRSA (methicillin-resistant Staphylococcus aureus - methicillin-resistant Staphylococcus aureus).

Conclusions. For 2017 - 2019, Staphylococcus aureus is the leader in the etiology of osteomyelitis. The drugs of choice in critically ill patients for this purpose may be the following antibiotics: Timentin, Ceftazidime or Ceftriaxone, Amikacin, Gentamicin, Levofloxacin, Meropenem or Imipenem, which can be used as empiric therapy.

Keywords. etiology of osteomyelitis, empirical therapy of osteomyelitis, antibiotic sensitivity of osteomyelitis.

https://doi.org/10.52889/1684-9280-2020-3-53-38-41

УДК 615.477
МРНТИ: 76.09.35

Краткое сообщение

Долгосрочная выживаемость эндопротезов у пациентов разных возрастных групп

Шубняков М.И. [1], Тихилов Р.М. [2], Шубняков И.И. [3], Денисов А.О. [4]

[1] Врач-травматолог-ортопед травматолого-ортопедического отделения №13, Российский Научно – исследовательский институт травматологии и ортопедии имени Р.Р. Вредена, Санкт-Петербург, Россия. E-mail: shubnyakov@mail.ru

[2] Директор Российского Научно – исследовательского института травматологии и ортопедии имени Р.Р. Вредена, Санкт-Петербург, Россия. E-mail: info@rniito.org

[3] Заместитель директора по работе с регионами, Российский Научно – исследовательский институт травматологии и ортопедии имени Р.Р. Вредена, Санкт-Петербург, Россия. E-mail: shubnyakov@mail.ru

[4] Ученый секретарь Российского Научно – исследовательского института травматологии и ортопедии имени Р.Р. Вредена, Санкт-Петербург, Россия. E-mail: med-03@yandex.ru

Резюме

В статье представлены результаты оценки долгосрочной эффективности первичной замены тазобедренного сустава у пациентов разных возрастных групп с использованием эндопротезов с различными типами фиксации и парой трения металл-полиэтилен и обосновать рекомендации по выбору оптимального сочетания артикулирующих поверхностей.

На долгосрочную выживаемость эндопротезов влиял возраст, первичный диагноз и более высокий уровень двигательной активности. В зоне риска ревизии находятся пациенты младше 50 лет, у которых относительный риск ранних ревизий выше в 2 раза, а поздних ревизий в 3,6 раза.

Ключевые слова: эндопротезирование тазобедренного сустава, выживаемость эндопротезов, ревизия эндопротеза.

Травматология және ортопедия; 2020; 3 (53): 38-41
Поступила в редакцию: 01-08-2020
Принята к печати: 19-08-2020

Эта работа лицензируется в соответствии с международной лицензией Creative Commons Attribution 4.0

Corresponding author: Igor Shubnyakov, Deputy Director for Regional Relations, Russian Research Institute of Traumatology and Orthopedics named after R.R. Vredena, Saint Petersburg, Russia.
Postal code: 95427
Address: Russian Federation, St. Petersburg, Academician Baykov Street, 8
Phone: +7 921 952-34-45
E-mail: shubnyakov@mail.ru

ВВЕДЕНИЕ

На сегодняшний день эндопротезирование тазобедренного сустава, являясь самостоятельным, большим разделом современной травматологии и ортопедии, развивается быстрыми темпами. С каждым годом количество пациентов, которым необходима замена тазобедренного сустава, увеличивается очень быстро. Заболевания тазобедренного сустава быстро ведут к инвалидности и потере работоспособности [1,2].

Важно отметить, что самым важным элементом эндопротеза тазобедренного сустава, является пара трения. Минимальный износ пары трения, является гарантом положительных отдаленных результатов службы эндопротеза. Первым ортопедом, который предложил идею низкофрикционной артропластики, был английский ортопед сэр J. Charnley, который внедрил в практику оптимальную пару трения [3,4].

На сегодняшний день в России распространенность эндопротезирования ТБС пока еще значительно отстает от общемировых, но стремительно нарастает. В 2008 году было выполнено 33223 операций по замене ТБС, а в 2018 году – 72170. Частота выполнения артропластики ТБС составляет 43,2 на 100 тысяч населения. Высокая эффективность операций позволяет шире использовать эндопротезирование для лечения молодых и активных пациентов. Однако при оперативном лечении пациентов молодого возраста мы сталкиваемся с тем, что в молодом организме эндопротез, пропорционально физической активности, подвергается воздействию значительно более интенсивной нагрузки. Это может приводить к преждевременному износу узла трения и расшатыванию компонентов эндопротеза. Соответственно, показатели выживаемости имплантатов при тотальном эндопротезировании тазобедренного сустава (ТЭТБС) у пациентов молодого возраста существенно хуже, чем в других возрастных группах, и, в противовес общей благополучной статистической картине, у пациентов моложе 50-летнего возраста через десять лет остается в рабочем состоянии всего лишь около 80% искусственных суставов, а через двадцать лет ревизии подвергаются более 50% установленных эндопротезов. У более молодых пациентов ситуация еще хуже. Так, по данным норвежского регистра артропластики, у двадцатилетних пациентов 10-летняя выживаемость не превышает 70% [5].

Кроме того, результаты эндопротезирования у активных пациентов недостаточно измерять только по показателям выживаемости эндопротеза, а необходимо оценивать функциональный статус и уровень качества жизни, одним из важных характеристик которого является полное отсутствие болевого синдрома. Именно поэтому для понимания реальной долгосрочной эффективности эндопротезирования у пациентов разных возрастных групп мы решили провести данное исследование.

Цель исследования - оценить долгосрочную эффективность первичной замены тазобедренного сустава у пациентов разных возрастных групп с использованием эндопротезов с различными типами фиксации и парой трения металл-полиэтилен и обосновать рекомендации по выбору оптимального сочетания артикулирующих поверхностей.

МАТЕРИАЛ И МЕТОДЫ

Известно, что на долгосрочную выживаемость эндопротеза принципиально влияют три группы факторов. Факторы пациента, фактор хирурга и фактор эндопротеза. Поэтому в основу настоящего исследования, посвященного решению проблемы долгосрочной выживаемости эндопротезов, составил 2501 пациент, которые проходили лечение по профилю этой операции с 1996 года по 2010 год, прооперированные одним хирургом.

Критерием включения в исследование является наличие анамнестических данных, рентгенограмм до и после операции, сведений об установленных компонентах эндопротеза и потенциальная доступность пациентов к обратной связи в период проведения сбора отдаленных результатов.

Проводилась оценка выживаемости эндопротезов в зависимости от различных факторов. Проводилась оценка линейного износа полиэтиленового вкладыша. Также оценивалась причина, и частота ревизий. Так как один из факторов, который влияет на долгосрочную судьбу искусственного сустава, это уровень активности, мы оценивали уровень двигательной активности пациентов до и после эндопротезирования.

РЕЗУЛЬТАТЫ И ИХ ОБСУЖДЕНИЕ

Общая 10-летняя выживаемость составила 95,7%, p=0,05, 15-летняя выживаемость составила 88,5%, p=0,011, 20-летняя выживаемость составила 76,4% p=0,036 (рисунок 1).

Пациенты молодого возраста имели существенно худшие показатели выживаемости – из 878 пациентов до 50 лет включительно ревизии подвергся 91, а в группе из 1781 пациентов старше 51 года ревизии выполнены в 71 случае. Отношение шансов для выполнения ревизии в более молодом возрасте 2,785 (95% ДИ от 2,019 до 3,841), p <0,001. То есть риск подвергнуться ревизии при минимальном сроке наблюдения 7 лет почти в 3 раза выше, в случае, если пациенту меньше 50 лет, чем в старшей возрастной группе.

Повышенная двигательная активность коррелировала с более высокими показателями опросников. Коэффициент корреляции Пирсона для шкалы Харриса составил R=0,671, p=0,01, а для шкалы Оксфорд – R=0,556, p=0,01. Шкала WOMAC показала наименее выраженную связь с двигательной активностью, коэффициент корреляции Пирсона составил R=0,382, p=0,01.

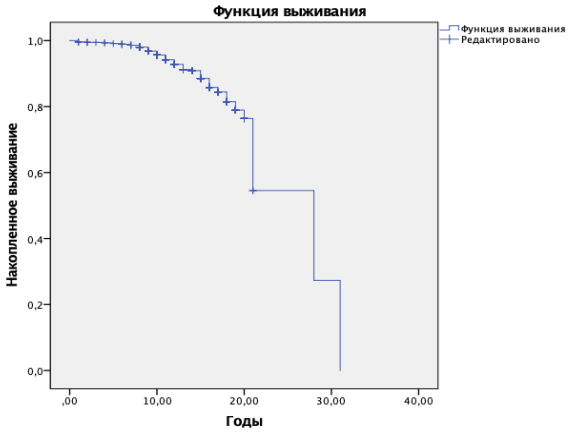

Рисунок 1 - Общая выживаемость по Каплан-Майеру

Отмечалась устойчивая корреляция между предоперационным уровнем активности и послеоперационными показателями, коэффициент корреляции Пирсона составил R=0,9 (p=0,01); чем активнее пациенты были до операции, тем более высокие показатели активности они демонстрировали в послеоперационном периоде.

ВЫВОДЫ

Таким образом, на долгосрочную выживаемость эндопротезов влиял возраст, первичный диагноз и более высокий уровень двигательной активности. В зоне риска ревизии находятся пациенты младше 50 лет, у которых относительный риск ранних ревизий выше в 2 раза, а поздних ревизий в 3,6 раза.

ЛИТЕРАТУРА

1. Лоскутов А.Е., Олейник А.Е., Ковбаса Е.А. Клинико-статистический анализ выживаемости эндопротезов тазобедренного сустава // Ортопедия, травматология и протезирование. – 2014. – №. 2. – С. 11-15. http://nbuv.gov.ua/UJRN/OpTlP_2014_2_4.

Loskutov A.E., Olejnik A.E., Kovbasa E.A. Kliniko-statisticheskij analiz vyzhivaemosti jendoprotezov tazobedrennogo sustava (Kliniko-statisticheskii analiz vyzhivaemosti endoprotezov tazobedrennogo sustava) [in Russian]. Ortopedija, travmatologija i protezirovanie. 2014; 2: 11-15. http://nbuv.gov.ua/UJRN/OpTlP_2014_2_4.

2. Волков Е.Е. Выживаемость эндопротезов тазобедренных суставов и возможности её повышения комплексной консервативной реабилитацией пациентов // Вестник восстановительной медицины. – 2013. – №. 3. – С. 44-51.

Volkov E.E. Vyzhivaemost' jendoprotezov tazobedrennyh sustavov i vozmozhnosti ejo povyshenija kompleksnoj konservativnoj reabilitaciej pacientov (Survival of hip joint endoprostheses and the possibility of its increase by complex conservative rehabilitation of patients) [in Russian]. Vestnik vosstanovitel'noj mediciny. 2013; 3: 44-51.

3. Charnley J. Low friction principle. Low friction arthroplasty of the hip. Springer, Berlin, Heidelberg, 1979: 3-15. https://doi.org/10.1007/978-3-642-67013-8_2.

4. Charnley J. Low friction arthroplasty of the hip: theory and practice. – Springer Science & Business Media, 2012.

5. Тихилов Р.М., Шубняков И.И., Коваленко А.Н., Тотоев З.А. и др. Структура ранних ревизий эндопротезирования тазобедренного сустава // Травматология и ортопедия России, 2014. - №2 (72). - С.5-13.

Tihilov R.M., Shubnjakov I.I., Kovalenko A.N., Totoev Z.A. i dr. Struktura rannih revizij jendoprotezirovanija tazobedrennogo sustava (Structure of early revisions of hip arthroplasty) [in Russian]. Travmatologija i ortopedija Rossii, 2014; 2 (72): 5-13.

Әр түрлі жастағы науқастарға орнатылған эндопротездердің қызмет ету ұзақтығы

Шубняков М.И. [1], Тихилов Р.М. [2], Шубняков И.И. [3], Денисов А.О. [4]

[1] *№13 травматология-ортопедиялық бөлімшенің дәрігері, Р.Р. Вреден атындағы Ресей травматология және ортопедия ғылыми зерттеу институты, Санкт-Петербург, Ресей. E-mail: shubnyakov@mail.ru*

[2] *Р.Р. Вреден атындағы Ресей травматология және ортопедия ғылыми зерттеу институтының директоры, Санкт-Петербург, Ресей. E-mail: info@rniito.org*

[3] *Директордың аймақтармен жұмыс жасау жөніндегі орынбасары, Р.Р. Вреден атындағы Ресей травматология және ортопедия ғылыми зерттеу институты, Санкт-Петербург, Ресей. E-mail: shubnyakov@mail.ru*

[4] *Р.Р. Вреден атындағы Ресей травматология және ортопедия ғылыми зерттеу институтының ғылыми хатшысы, Санкт-Петербург, Ресей. E-mail: med-03@yandex.ru*

Түйіндеме

Мақалада әр түрлі жастағы науқастарда қолданылған түрлі бекіту және үйкеліс жұбы бар металл-полиэтилен эндопротездердің қызмет ету ұзақтығы бағаланып, артикуляцияға ұшырайтын беткейлердің тиімді үйлесімін таңдау бойынша ұсыныстар құрастырылды.

Эндопротездердің қызмет ету ұзақтығына науқастың жасы, біріншілікті диагнозы және қозғалу белсенділігінің жоғары болуы әсер етті. Ревизия жасауға қажеттілік туындау ықтималдығы бар науқастар 50 жастан кіші болды. Оларда ерте ревизия жасау ықтималдығы 2 есе, ал кешірек ревизия ықтималдығы 3,6 есе екені анықталды.

Түйін сөздер: жамбас буындарын эндопротездеу, эндопротездің қызмет ету ұзақтығы, эндопротездің ревизиясы.

Long-term Survival of Endoprostheses in Patients of Different Age Groups

Maxim Shubnyakov [1], Rashid Tikhilov [2], Igor Shubnyakov [3], Alexey Denisov [4]

[1] *Traumatologist-orthopedist of the traumatology and orthopedic Department No. 13, Russian Research Institute of Traumatology and Orthopedics named after R.R. Vredena, St. Petersburg, Russia. E-mail: shubnyakov@mail.ru*

[2] *Director of the Russian Research Institute of Traumatology and Orthopedics named after R.R. Vredena, St. Petersburg, Russia. E-mail: info@rniito.org*

[3] *Deputy Director for Regional Relations, Russian Research Institute of Traumatology and Orthopedics named after R.R. Vredena, St. Petersburg, Russia. E-mail: shubnyakov@mail.ru*

[4] *Scientific Secretary of the Russian Research Institute of Traumatology and Orthopedics named after R.R. Vredena, St. Petersburg, Russia. E-mail: med-03@yandex.ru*

Abstract

The article presents the results of evaluating the long-term effectiveness of primary hip replacement in patients of different age groups using endoprostheses with various types of fixation and a metal-polyethylene friction pair and substantiate recommendations for choosing the optimal combination of articulating surfaces.

Long-term survival of endoprostheses was influenced by age, initial diagnosis and higher level of physical activity. At the risk of revision are patients under 50 years of age, in whom the relative risk of early revisions is 2 times higher and that of late revisions is 3.6 times higher.

Key words: hip arthroplasty, endoprosthesis survival, endoprosthesis revision.

https://doi.org/10.52889/1684-9280-2020-3-53-42-47

УДК 617.3; 616-089.23; 616-001; 615.477.2; 616-089.28/.29
МРНТИ: 76.29.41

Краткое сообщение

Эндоскопическая трансфораминальная микродискэтомия поясничного отдела позвоночника. Ретроспективный анализ 350 клинических случаев

Пионтковський В.К. [1], Златив В.П. [2], Мироник Б.М. [2], Касянчук В.М. [2], Печников С.О. [2]

[1] *Заведующий Центром ортопедии, травматологии и вертебрологии, Ровенская областная клиническая больница, Ровно, Украина. E-mail: kzrokl@gmail.com*

[2] *Врач-ординатор и ургентный врач Центра ортопедии, травматологии и вертебрологии, Ровенская областная клиническая больница, Ровно, Украина. E-mail: kzrokl@gmail.com*

Резюме

В статье оценена эффективность трансфораминальной эндоскопической микродискэктомии, выделить недостатки и преимущества данного метода по сравнению с традиционными методиками, на основе полученных данных определить основные показания и противопоказания к данной процедуре.

Эндоскопическая трансфораминальная микродискэктомия - является современной малоинвазивной методикой, которая имеет ряд преимуществ перед открытой микродискэктомией. Определенные анатомические ограничения и особенности миграции свободных секвестров требуют детального подбора пациентов и предоперационного планирования. Ключом к решению этих проблем является разработка нового инструментария, что в будущем позволит значительно уменьшить количество рецидивов грыж диска.

Ключевые слова: эндоскопическая трансфораминальная микродискэктомия, грыжи позвоночника.

Травматология және ортопедия; 2020; 3 (53): 42-47
Поступила в редакцию: 22-07-2020
Принята к печати: 18-08-2020

Эта работа лицензируется в соответствии с международной лицензией Creative Commons Attribution 4.0

Corresponding author: Valentine Piontkovsky, Head of the Regional Center for Orthopedics, Traumatology and Vertebrology, Rivne Regional Clinical Hospital, Rivne, Ukraine.
Postal code: 33007
Address: Ukraine, Rivne region, Rivne, Rivne Regional Clinical Hospital, st. Kievskaya, 78 G
Phone: +38 (0362) 28-18-93
E-mail: kzrokl@gmail.com

ВВЕДЕНИЕ

Хирургическое лечение грыж поясничного отдела позвоночника является единственным методом радикального решения проблемы компрессионного корешкового синдрома. Начиная с 1934 года, когда Mixter и Barr доложили о 12 успешных операциях ляминэктомии и удаления грыжи диска [1]. С тех пор данное вмешательство прошло ряд трансформаций. К началу 2000-х золотым стандартом хирургического лечения грыж межпозвонковых дисков была микродискэктомия с применением хирургического микроскопа и микроинструментов по методике Caspar [2,3]. Эта методика достаточно хорошо себя зарекомендовала благодаря малоинвазивности и атравматичности. В результате она за десятилетие применения приобрела широкую популярность среди спинальных хирургов.

Однако в начале 1990-х годов появляется альтернативная методика - эндоскопическая трансфораминальна микродискэктомия (ЭТП) [4-6]. Хирурги начали использовать два основных доступа - латеральный (Richard Wolf) и задне-латеральный (JoyMax, Thesyss, MaxMore). По мнению многих авторов [4-6] и, по нашему мнению, задне-латеральный доступ имеет ряд преимуществ: возможность частичной резекции фасетки позволяет увеличить пространство для эндоскопа и решить проблему латерального стеноза, а также частично провести ревизию межтелового промежутка, в то время как чисто боковой подход позволяет только удалить свободные секвестры с канала. Если долгое время хирурги относились к этой методике скептически, то сегодня сторонников эндоскопической трансфораминальной микродискэктомии все больше и больше. В то время как большое количество научных публикаций указывает на значительные преимущества этой методики перед открытой хирургией [7-10].

Кроме того, ряд хирургов не ограничиваются только микродискэктомией, а применяют эндоскопическую хирургию для удаления кист дугоотросчатых суставов [11], и для хирургического лечения различных форм стеноза [12-15].

Цель исследования - оценить эффективность трансфораминальной эндоскопической микродискэктомии, выделить недостатки и преимущества данного метода по сравнению с традиционными методиками, на основе полученных данных определить основные показания и противопоказания к данной процедуре.

МАТЕРИАЛ И МЕТОДЫ

Анализ материала базируется на изучении 350 историй болезней больных с грыжами поясничного отдела позвоночника, которые проходили лечение в Областном центре ортопедии, травматологии и вертебрологии КП «Ровенская областная клиническая больница» с апреля 2016 по апрель 2020 года. Среди пациентов было 192 женщины и 158 мужчин в возрасте от 16 до 87 лет. Всем больным в предоперационном периоде было проведено МРТ или КТ поясничного отдела позвоночника, функциональные рентгенограммы, общеклинические обследования.

Показаниями к проведению оперативного вмешательства были: неэффективность консервативного лечения компрессионного корешкового синдрома в течение 6-8 недель, кауда-синдром, острый парез ступни, нарастание неврологической симптоматики на фоне консервативного лечения.

В 238 (68%) случаев больных грыжа была на уровне L4-L5, у 84 (24%) больных на уровне L5-S1, у 7 (2%) больных на уровне - L3-L4, в 12 (3,5%) на 2 уровнях L4-L5 и L5-S1, у 4 (1,1%) больных на уровне L1- L2 и у 5 (1,4%) больных на уровне L2-L3. По локализации грыжи в средине позвоночного канала распределение больных указано в таблице 1.

Таблица 1- Распределение больных по расположению грыжи

Уровень / Локализация	L1-L2	L2-L3	L3-L4	L4-L5	L5-S1	L4-L5-S1
Срединная		3	5	25	6	
Парамедианная	4	2	2	168	60	9
Фораминальная				37	18	3
Экстрафораминальная				8		
Всего	4 (1,1%)	5 (1,4%)	7 (2%)	238 (68%)	84 (24%)	12 (3,5%)
Вместе			350			

Техника проведения операции. Оперативное вмешательство проводили набором MaxMore предложенным T.Hoogland с использованием хирургической техники outside - in [4-6] (рисунок 1).

В положении больного на животе проводили разметку для определения траектории входа дилятатора. На уровне L5-S1 отступали от срединной линии 12-14 см., на L4-L5 – 10-12 см., а на уровне L1-L2-L3-L4 – 8-10 см. Для определения угла входа проводили траекторию через верхушку латеральной фасетки и основу грыжи. После проведения местного обезболивания 2% раствором лидокаина, устанавливали спинальную иглу на верхушку латеральной фасетки (рис. 2а), по игле вводили спицу-проводник (рисунок 2б), по которой вводили дилятаторы, иглу Tom - Shidi, и костные развертки от 4,5 до 9 мм поочередно (рисунок 2в). Все действия контролировали с помощью электронно - оптического преобразователя в 2-х проекциях (рисунок 2 г).

Рисунок 1 – Набор для проведения трансфораминальной эндоскопии MaxMore

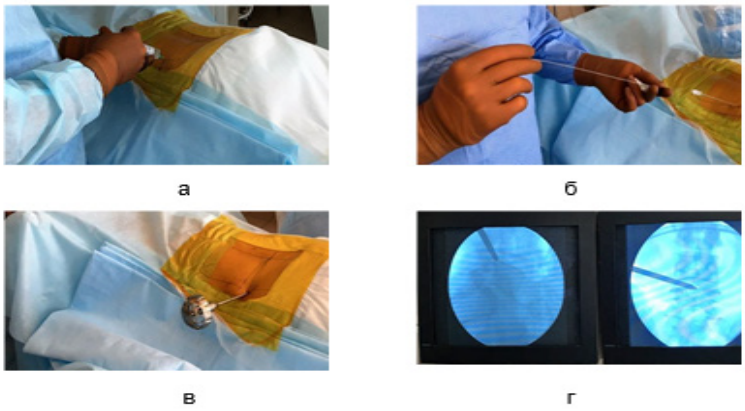

Рисунок 2 – Этапы проведения трансфораминального доступа: а – разметка траектории входа и местная анастезия; б – введение спицы-проводника; в – введение костных разверток; г – ЭОП-контроль

После проведения частичной резекции латеральной фасетки трансфораминально вводили рабочую канюлю (рисунок 3) по которой вводили эндоскоп (рисунок 3б) с постоянной подачей стерильного физраствора, предварительно подогретого до температуры тела, с давлением 80 мм. водного столба. После идентификации грыжевого выпячивания удаляли его с помощью микроронжера (рисунок 3 в), а большие секвестры, которые не помещались в рабочий канал эндоскопа эвакуировали вместе с оптикой (рисунок 3 г).

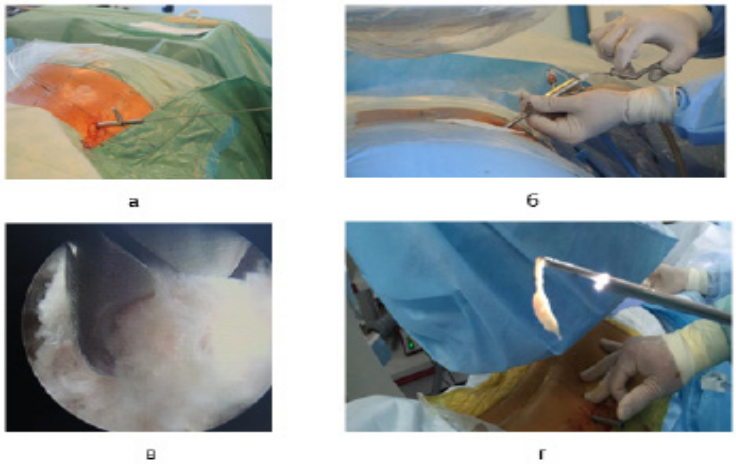

Рисунок 3 – Этапы проведения эндоскопической трансфораминальной микродискэктомии: а - введение рабочей канюли; б - введение эндоскопа с постоянной подачей стерильного физраствора; в - идентификация и удаление грыжевого выпячивания; г - эвакуация большого секвестра

Для полного удаления мелких частиц диска, эпидуральных спаек и разволокненной задней продольной связки, применяли радиочастотный электрод Trriger – Flex, который присоединяли к радиочастотному генератору с рабочей температурой на его конце до 42 градусов по Цельсию. Низкотемпературная коагуляция уменьшает реакцию окружающих тканей на вмешательство и является профилактикой образования эпидурального фиброза. Положительным признаком полной декомпрессии корешка считали наличие пульсации твердой мозговой оболочки и корешка (рисунок 4).

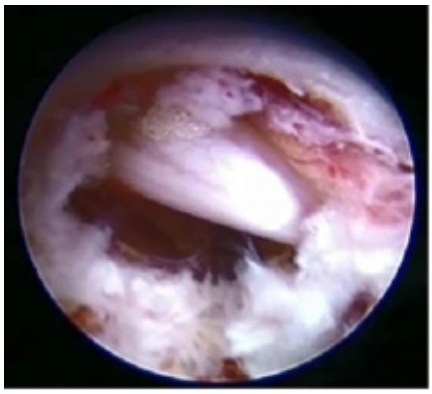

Рисунок 4 – Визуализация нервного корешка после полного удаления грыжи

В послеоперационный период проводили контрольное МРТ обследование для верификации полного удаления грыжи (рисунок 5).

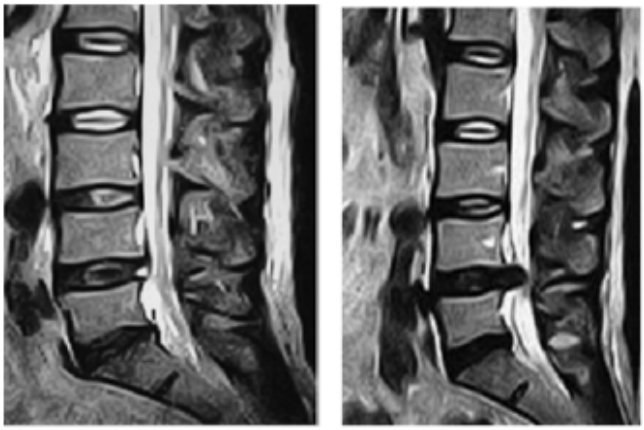

а б

Рисунок 5 – Фотоотпечатки МРТ пациента М. 44 года: а – до; б – после проведения эндоскопической трансфораминальной микродискэктомии

РЕЗУЛЬТАТЫ И ИХ ОБСУЖДЕНИЕ

Стоит остановиться на следующих технических сложностях и осложнениях, с которыми мы встретились:

1) в 7-ми случаях (2%) на уровне L5-S1, у больных с астеническим телосложением, не удалось провести трансфораминальный доступ через высокое стояние крыла подвздошной кости, что стало причиной проведения открытой операции.

2) на начальных этапах освоения методики у 12 (3,4%) больных не была проведена полная эвакуация материала грыжевого выпячивания из-за отсутствия опыта, и значительной миграции секвестра по каналу, что стало причиной повторного проведения оперативного вмешательства.

3) у 10 больных в течение 6 месяцев возник рецидив грыжи – данный факт мы связываем с тем, что методика трансфораминальной эндоскопической микродискэктомии не предусматривает радикальной ревизии и кюретажа полости диска, что в дальнейшем может привести к миграции свободных фрагментов с межтелового промежутка в позвоночный канал. По данным различных литературных источников [2,3] рецидив грыжи диска после открытой микродискэктомии составляет от 5% до 7% этот показатель незначительно меньше по сравнению с нашими результатами 9,9% (6,6% - рецидивов и 3,3% - не полной эвакуации грыжевого выпячивания). В остальных 308 (88%) больных отмечена положительная динамика в неврологическом дефиците.

4) у 5-ти (1,4%) больных с начальными явлениями нестабильности через 6 и 8 месяцев усилилась нестабильность, которая проявлялась усилением боли в спине без неврологического дефицита, что требовало проведения транспедикулярной фиксации.

5) асептический спондилодисцит развился у 5 (1,4%) больных, который был вылечен традиционной медикаментозной терапией.

6) У 4 (1,1%) больных произошло интраоперационное повреждение твердой мозговой оболочки. По нашему мнению, из-за наличия эпидурального спаечного процесса в результате длительной болезни и выраженного центрального стеноза позвоночного канала. Для профилактики ликвореи было применено губку ТахоКомб и наложение глубокого шва на рану. Данное осложнение никак не отразилось на результатах лечения, а его процент не выше, чем при проведении традиционной микродискэктомии.

В соответствии с международным опросником качества жизни - Oswestry средний показатель составил 21,1% что соответствует хорошему результату. Динамика болевого синдрома оценивалась по ВАШ и в предоперационном периоде составляла - 8,5 баллов, а через 6 месяцев после операции 1,5 балла с преобладанием люмбалгии и с почти полным отсутствием корешковой боли.

Средний койко-день составил 3 дня, вертикализация больного проводилась через 2-3 часа после завершения процедуры. В послеоперационный период больным было рекомендовано до 7-ми дней принимать нестероидные противовоспалительные, прегабалины, периферические миорелаксанты. Нейротропная терапия рекомендовалась до 1 месяца.

В связи с этим можем определить основные показания к проведению эндоскопической трансфораминальной микродискэктомии:

-наличие грыжи межпозвонкового диска на любом уровне поясничного отдела позвоночника с наличием компрессионного корешкового синдрома не поддается консервативному лечению в течение 6-8 недель;

-острый парез стопы;

-каудо-синдром.

К противопоказаниям относим:

-высокое стояние крыльев подвздошной кости что делает невозможным проведение трансфораминального доступа на уровне L5-S1;

-наличие нестабильности позвоночно-двигательного сегмента на прооперированном уровне;

-выраженный центральный стеноз позвоночного канала;

-далекая краниальная или каудальная миграция свободного секвестра.

ВЫВОДЫ

Эндоскопическая трансфораминальная микродискэктомия - является современной малоинвазивной методикой, которая имеет ряд преимуществ перед открытой микродискэктомией:

-минимальное повреждение мягких тканей и минимальный контакт с нервными структурами;

-не требует общего обезболивания, может проводиться под местной анестезией, что является принципиальным для людей старшей возрастной группы и соматически отягощенных пациентов;

-хорошая визуализация интраканальных структур под оптическим увеличением уменьшает риск повреждения нервного корешка;

-минимальный риск инфекционных осложнений;

-прямой доступ к экструзии из природного фораминального отверстия;

-коагуляция эпидуральных сосудов с применением радиочастотного электрода с рабочею температурой до 42 градусов по Цельсию уменьшает риск эпидурального фиброза в отличие от традиционного электрокоагулятора;

-быстрое послеоперационное восстановление уменьшает количество дней нетрудоспособности.

Определенные анатомические ограничения и особенности миграции свободных секвестров требуют детального подбора пациентов и предоперационного планирования. Ключом к решению этих проблем является разработка нового инструментария, что в будущем позволит значительно уменьшить количество рецидивов грыж диска.

ЛИТЕРАТУРА

1. Mixter W.J., Barr J.S. Rupture of the intervertebral disc with involvement of the spinal canal. N Engl J Med. 1934; 211: 210 – 215. DOI: 10.1056/NEJM193408022110506.

2. Caspar W. A new surgical procedure for lumbar disc herniation causing less tissue damage through a microsurgical approach. Advances in Neurosurg. 1977; 4: 74 – 77. DOI: 10.1007/978-3-642-66578-3_15.

3. Kambin P. History of disc surgery. Arthroscopic microdiscectomy. Baltimore. 1991; 3 – 8.

4. Hoogland T. Transforaminal endoscopic discectomy with forminoplasty for lumbar disc herniation. Surg Tech Orthop. 2003; 1–6.

5. Hoogland T., Scheckenbach C. Die endoskopische transforminale diskektomie bei lumbalen bandscheibenforfallen. Orthop Prax. 1998; 34: 352–355.

6. Hoogland T., Schubert M., Miklitz B. Ramirezet A. Transforaminal posterolateral endoscopic discectomy with or without the combination of a low-dose chymopapain: a prospective randomized study in 280 consecutive cases. Spine. 2003; 31: 890–897. https://doi.org/10.1097/01.brs.0000245955.22358.3a.

7. Rutten S. Endoscopic lumbar disc surgery in: Vieweg U, Grochulla F (eds) Manual of Spine Surgery. Springler. Heidelberg. New York, Dordreccht. London. 2012; 303 – 308.

8. Ahn Y., Lee S. Outcome predictors of percutaneous endoscopic lumbar discectomy and thermal annuloplasty for discogenic low back pain. Acta Neurochir. 2010; 152(10): 1695–1702. https://doi.org/10.1007/s00701-010-0726-2.

9. Wang H., Huang B., Li C., Zhang Z., Liet Y. et al. Learning curve for percutaneous endoscopic lumbar discectomy depending on the surgeon's training level of minimally invasive spine surgery. Clin Neurol Neurosurg. 2013; 115(10): 1987-91. https://doi.org/10.1016/j.clineuro.2015.04.010.

10. Lee S., Kim S.K., Lee S.H., Kimet W.J. et al. Percutaneous endoscopic lumbar discectomy for migrated disc herniation: classification of disc migration and surgical approaches. Eur Spine J. 2007; 16: 431–437. https://doi.org/10.1007/s00586-006-0219-4.

11. Komp M., Hahn P., Ozdemir S., Merk H. et al. Operation of lumbar zygoapophyseal joint cyst using a full - endoscopic inter-laminar and transforaminal approach: prospective 2-year results of 74 patients. Surg Innov. 2014; 21: 605 – 614. https://doi.org/10.1177%2F1553350614525668.

12. Komp M., Hahn P., Oezdemir S., Giannakopoulos A. et al. Bilateral decompression of lumbar central stenosis using the full-endoscopic inter-laminar technique: a prospective, randominized, controlled study. Pain Physician. 2015; 18: 61 – 70.

13. Rutten S., Komp M., Oezdemir S. Current status of full – endoscopic techniques in the surgical treatment of disc herniation and spinal canal stenosis. Chines Journal of Bone and Joint. 2014; 3: 571 – 584.

14. Ruetten S., Komp M., Hahn P., Oezdemir S. Decompression of lumbar lateral spinal stenosis: full – endoscopic, interlaminar technique. Oper Orthop Traumatol. 2013; 25: 31–46. https://doi.org/10.1007/s00064-012-0195-2.

15. Rutten S. Endoscopic disk and decompression surgery in: Haertl R., Korge A., (eds) AO – Spine – Minimally invasive Spine Surgery. Techniques, Evidence, and Controversies. 2012; 315 – 330.

Бел омыртқасының эндоскопиялық трансфораминалды микродискэтомиясы. 350 клиникалық жағдайды ретроспективті саралау

Пионтковський В.К.[1], Златив В.П.[2], Мироник Б.М.[3], Касянчук В.М.[4], Печников С.О.[5]

[1] Ортопедия, травматология және вертебрология орталығының жетекшісі, Ровно аймақтық клиникалық ауруханасы, Ровно, Украина. E-mail: kzrokl@gmail.com

[2] Ортопедия, травматология және вертебрология орталығының ординаторы және жедел жәрдем дәрігері, Ровно аймақтық клиникалық ауруханасы, Ровно, Украина. E-mail: kzrokl@gmail.com

Түйіндеме

Мақалада эндоскопиялық трансфораминальды микродискэктомияның тиімділігі бағаланып, алынған мәліметтер негізінде осы әдістің дәстүрлі әдістермен салыстырғандағы кемшіліктері мен артықшылықтары, негізгі және қарсы көрсеткіштері қарастырылды.

Эндоскопиялық трансфораминальды микродискэктомия - заманауи минимальды инвазивті әдіс және ашық микродискэктомияға қарағанда бірқатар артықшылықтарға ие. Секвестрлік миграцияның белгілі бір анатомиялық шектеулері мен ерекшеліктері науқастарды сапалы іріктеуді және отаға дейінгі дайындықты қажет етеді. Қайталанатын омыртқа жарығының кездесуі жиілігін едәуір азайту үшін заманауи әдістемелерді құрастыру қажет.

Түйін сөздер: эндоскопиялық трансфораминалды микродискэтомия, бел омыртқасының жарығы

Endoscopic Transforaminal Microdiscetomy of the Lumbar Spine. Retrospective Analysis of 350 Clinical Cases

Valentine Piontkovsky [2], Vladimir Zlativ [2], Bogdan Mironik [2], Victor Kasyanchuk [2], Sergey Pechnikov [2]

[1] Head of the Center for Orthopedics, Traumatology and Vertebrology, Rivne Regional Clinical Hospital, Rivne, Ukraine. E-mail: kzrokl@gmail.com

[2] Resident physician and emergency physician of the Center for Orthopedics, Traumatology and Vertebrology, Rivne Regional Clinical Hospital, Rivne, Ukraine. E-mail: kzrokl@gmail.com

Abstract

The article evaluates the effectiveness of transforaminal endoscopic microdiscectomy, highlight the disadvantages and advantages of this method in comparison with traditional methods, based on the data obtained, determine the main indications and contraindications for this procedure.

Endoscopic transforaminal microdiscectomy is a modern minimally invasive technique that has a number of advantages over open microdiscectomy. Certain anatomical limitations and features of free sequestration migration require detailed patient selection and preoperative planning. The key to solving these problems is the development of new instrumentation, which in the future will significantly reduce the number of recurrent disc herniation.

Key words: endoscopic transforaminal microdiscectomy, spinal hernia.

https://doi.org/10.52889/1684-9280-2020-3-53-48-52

УДК 616.728-001:6-053.2
МРНТИ: 76.29.41

Краткое сообщение

Алгоритм реабилитации дисплазии тазобедренного сустава у детей до года на этапах консервативного лечения

Джамалбекова Э.Д.[1], Джумабеков С.А.[2]

[1] Соискатель Бишкекского научно-исследовательского Центра травматологии и ортопедии, Бишкек, Кыргызстан.
E-mail: e.djamalbekova@mail.ru
[2] Директор Бишкекского научно-исследовательского Центра травматологии и ортопедии, Бишкек, Кыргызстан.
E-mail: s_djumabekov@mail.ru

Резюме

У детей восстановление анатомических структур и функций тазобедренных суставов происходит при ранней диагностике и своевременно начатом комплексном лечении. Однако у детей с дисплазией тазобедренного сустава реабилитация должна быть ранней, комплексной и систематической. На этапах консервативного лечения реабилитация включает в себя: массаж, физиотерапию, лечебную гимнастику и самое главное ношение функциональных шин. При правильном выборе тактики реабилитации происходит предотвращение прогрессирования заболевания, а также не развиваются ранние и поздние осложнения, а самое главное не задерживает вертикализацию и не нарушается статико-динамическая функция тазобедренного сустава.

Ключевые слова: дисплазия тазобедренного сустава у детей, реабилитация, консервативное лечение.

Травматология және ортопедия; 2020; 3 (53): 48-52
Поступила в редакцию: 21-07-2020
Принята к печати: 30-08-2020

Эта работа лицензируется в соответствии с международной лицензией Creative Commons Attribution 4.0

Corresponding author: Dzhamalbekova Elina, Degree applicant of the Bishkek Research Center of Traumatology and Orthopedics, Bishkek, Kyrgyzstan.
Postal code: 720000
Address: Republic of Kyrgyzstan, Bishkek, st. Krivonosova, 206
Phone: +996-772-67-30-39
E-mail: e.djamalbekova@mail.ru

ВВЕДЕНИЕ

Одной из актуальных проблем ортопедии детского возраста была и остается дисплазия тазобедренного сустава (ДТС). Многочисленные труды отечественных и зарубежных авторов посвящены данной проблеме [1,5,8]. Для дисплазии тазобедренного сустава характерны изменения во всех участках сустава, уплощением (гипоплазией) вертлужной впадины и пороком ее развития, патологией капсулы сустава и связочного аппарата, а также недоразвитием головки бедренной кости и окружающих ее мышц [4,6,7].

К хорошим результатам приводит ранняя диагностика и своевременно начатое лечение [5]. У детей при ранней диагностике и лечении, начатом еще в грудном возрасте, происходит не только максимально полное восстановление анатомических структур, но и функции тазобедренных суставов, в этом и заключается актуальность данной проблемы [2,3,6].

Чтобы в 98% случаях избежать ишемического пострепозиционного некроза головки бедренной кости, необходимо использовать функциональные шины с предпозиционной подготовкой и полностью отказаться от одномоментного закрытого вправления [4].

К тяжелым структурным изменениям в суставе в дальнейшем приводят прогрессирующие трофические и анатомо-функциональные нарушения компонентов тазобедренного сустава без адекватного лечения связанного с ростом ребенка. Это, в свою очередь, вызывает нарушение функции движения и опоры, при этом возникают искривление позвоночника, изменение положения таза, развитие коксартроза и остеохондроза с последующей инвалидизацией в более молодом возрасте [1,3,8].

Вопросы ранней диагностики и лечения врожденного вывиха бедра подробно описываются в различных литературных источниках. Необходимо обследовать новорожденных с обязательным использованием ультрасонографии для достижения положительных результатов лечения, это показал анализ данных обследования детей в различных возрастных группах с дисплазией тазобедренного сустава. В связи с вышеизложенным, совершенно не удивительно, что на всех этапах (от выявления – до контроля результатов лечения) большое внимание объективной и качественной диагностике ДТС всегда уделялось и уделяется в научных публикациях и в клинической практике [2,3,5,7].

В основе профилактики детской инвалидности лежит раннее выявление заболевания и своевременно начатое лечение. Однако вопрос о реабилитации детей на этапах консервативного лечения остается актуальным на сегодняшний момент, поскольку до сих пор отсутствует в разных возрастных группах единое мнение и методика о сроках начала реабилитации.

МАТЕРИАЛ И МЕТОДЫ

Нами проведена реабилитация 46 детей (мальчиков 18 (39,1%), девочек 28 (60,9%)) до года с диагнозом дисплазия тазобедренного сустава на этапах консервативного лечения.

В процессе реабилитации дети были разделены на 3 возрастные группы:

- первая группа 14 дней - 3 месяца;
- вторая группа 4 - 6 месяцев;
- третья группа 7 - 12 месяцев.

Методом обследования являлась:

– у детей до 3 месяцев клинико-функциональное и ультрасонографическое исследования.

– у детей старше 3-х месяцев клинико-функциональное исследование, рентгенография тазобедренных суставов.

Методика реабилитации детей до года на этапах консервативного лечения включает в себя следующие компоненты:

– физиотерапию;

– массаж;

– лечебную гимнастику.

РЕЗУЛЬТАТЫ И ИХ ОБСУЖДЕНИЕ

В 1-й группе наблюдалось 22 ребенка (47,8%) в возрасте от 14 дней до 3-х месяцев. После постановки диагноза дисплазия тазобедренного сустава проводилась предрепозиционная подготовка сроком на 10 дней. В этот период назначаются: перед массажем парафиновые аппликации на тазобедренные суставы (в течение 10 минут), массаж, расслабляющий мышцы нижней конечности №10, ЛФК на растяжение аддукторов бедер (до 5 минут в день 3 - 4 раза), широкое пеленание (как подготовительный этап для перевода в функциональную отводящую шину), электрофорез с эуфиллином №10 на пояснично-крестцовую область (ПКО). Как только достигается отведение нижней конечности, пациента переводят в функциональную отводящую шину Джумабекова.

После достижения вправления и фиксации конечности в шине выполняются: перед курсом массажа парафиновые аппликации (№10 через день), массаж мышц спины и поясничной области с элементами расслабления и стимуляции (№10), лечебная гимнастика в шине, подключается курс физиотерапии - электрофорез с актовегином или с эуфилином (+) №10 на пояснично-крестцовый отдел позвоночника, с 2% раствором хлористого кальция и 2% раствором аскорбиновой кислоты. Дополнительно магнитотерапия (на пояснично-крестцовый отдел позвоночника №10. Лечение проводится под контролем ультрасонографии каждые 3 недели. На этапе выздоровления последние 2 - 3 месяца проводится курс массажа мышц спины, нижних конечностей (№10); лечебная гимнастика (без шины) - выполняются сгибание, отведение и внутренняя ротация бедер (продолжительность - 10 минут, по 2 - 3 раза в день) Так как ребенок подготавливается к осевой нагрузке. Общий срок лечения составляет 6 - 10 месяцев.

Во 2-й группе 18 детей (39,1%) в возрасте от 4 до 6 месяцев. Предрепозиционная подготовка начинается с назначением: массажа для расслабления аддукторов бедер и ягодичных мышц №10, парафиновые аппликации на тазобедренный сустав (через день №10), подушка Фрейка или широкое пеленание постоянно, электрофорез с мидокалмом на ПКО №10. Через 1,5 - 2 недели переводится на круглосуточное ношение функциональной шины Джумабекова. На этом периоде назначаются: массаж мышцы спины, области ягодиц и нижней конечности (№10), парафиновые аппликации на ПКО №10. Лечебная гимнастика с целью профилактики сгибательно-приводящих контрактур, а также необходим расслабляющий массаж нижних конечностей. Далее через 3-3,5 месяца проводится реабилитация без шины: курс массажа №10, парафиновые аппликации на ПКО №10, электрофорез Ca (+)-эуфилином (-) -vitC (-), Ca (+)-актовегином (-) -vitC (-) по трехэлектродной методике на тазобедренный сустав, электрофорез с кавентоном №10 на ПКО. При замедленной оссификации головки бедра назначается электрофорез сосудистых препаратов: никотиновая кислота (-) + кавентон (+) №10.

Через 3 - 3,5 месяца от момента постановки осевой нагрузки: пациент переводится в следующую функциональную отводящую шину Виленского, в этот период назначаются: массаж мышц спины и нижних конечностей. При удовлетворительных результатах разрешается дозированная вертикальная нагрузка в шине Джумабекова. В этот период назначают: массаж ягодичных и бедренных мышц через день №15, при задержке формирования ядер оссификации назначается магнитотерапия на тазобедренный сустав (с 6 месяцев).

В 3-й группе 6 детей (13,1%) в возрасте от 7 месяцев до 1 года. Детям этой возрастной группы с первично выявленным вывихом проводится рентгенологическое, ультрасонографическое и МРТ исследования с целью выявления причин, и невозможностью провести предрепозиционную подготовку. Наличие признаков невправимости бывает: гипертрофия капсулы в виде песочных часов, гипертофия жировой подушки если на МРТ имеются вышеперечисленные признаки, то предрепозиционная подготовка не проводится. Если не имеются признаков невправимости, то назначается предрепозиционная подготовка: массаж спины и ягодиц, подушка Фрейка постоянно, парафиновые аппликации №10 через день на тазобедренные суставы. Назначается укрепляющий, тонизирующий массаж ягодичных мышц (в шине). На этапе лечения в функциональной шине назначаются: электрофорез с актовегином чередующийся с мидокалмом №10 на ПКО, с эуфиллином-Ca №10 на тазобедренные суставы. Через 2 недели накладывается функциональная гипсовая повязка по методу Шептуна-Тер-Егиазарова, накладывается без наркоза в положении Лоренц с отведением на 45-50° и через каждые 10 дней после расслабления приводящих мышц увеличивается угол отведения на 10°, до полного отведения тазобедренного сустава на 80-85°. Каждые 2 недели ребенку проводится ультрасонографический контроль.

Если ацетабулярный угол до 30° осуществляется перевод в следующую функциональную шину Джумабекова. В этот период рекомендовано проведение курса массажа №10 мышц спины и живота, парафиновые аппликации №10 на ПКО, электрофореза с актовегином №10 на ПКО, электрофарез с Ca (-) + VitC (+) на тазобедренные суставы, после перевода в шину. Периодические приседания в гипсе, потом переводится на живот. Функциональную гипсовую повязку накладывают на 4-5 месяца, затем переводится в шину Джумабекова на 4-4,5 месяца. Через 3-4 месяца - рентген контроль.

При хорошем развитии впадины, отсутствии латеропозиции головки, полной степени костного покрытия разрешаются дозированная осевая нагрузка в шине Джумабекова, а также в течение 1-1,5 месяца, стимулирующий массаж, парафиновые аппликации на тазобедренные суставы, лечебная гимнастика.

ВЫВОДЫ

Таким образом, нами разработан алгоритм и тактика дальнейшего реабилитационного метода лечения детей до одного года жизни. Реабилитация детей первого года жизни с дисплазией тазобедренного сустава должна быть ранней, комплексной и систематической. Анализ нашей работы показал, что наилучших результатов можно достигнуть лишь при раннем начале функционального лечения, так как создается оптимальное условие для развития вертлужной впадины и головки бедра.

Нашей задачей также был подбор наиболее правильного подхода к лечению ДТС и рациональное разделение пациентов на 3 возрастные группы: 14 дней-3 месяца, 4-6 месяцев и 7 месяцев-1 год. Далее, в зависимости от этого, составлялась специальная программа реабилитации детей. Программа заключается в следующем: ношение функциональных шин, наложение функциональной гипсовой повязки, физиотерапевтическое лечение, дифференцированный массаж и лечебная гимнастика. Это позволяет добиться положительных результатов не задерживая вертикализацию, а также предотвращает прогрессирование заболевания, развитие ранних и поздних осложнений.

ЛИТЕРАТУРА

1. Малахов О.А., Кралина С.Э. Врожденный вывих бедра (клиническая картина, диагностика, консервативное лечение) / Монография. М.: Медицина. – 2006. – С. 128.

Malakhov O.A., Kralina S.E. Vrozhdennyi vyvikh bedra (klinicheskaia kartina, diagnostika, konservativnoe lechenie) (Congenital dislocation of the hip) [in Russian]. Monografiia. M.: Meditsina. 2006; 128.

2. Волошин С.Ю. Комплексное функциональное лечение врожденного вывиха бедра у детей грудного возраста: дис. канд. мед. наук. – СПб. – 2005.

Voloshin S.Iu. Kompleksnoe funktsional'noe lechenie vrozhdennogo vyvikha bedra u detei grudnogo vozrasta (Complex functional treatment of congenital hip dislocation in infants) [in Russian]: dis. kand. med. nauk. – SPb. – 2005.

3. Бондарева С.Н. Восстановительное лечение детей первого года жизни с врожденной патологией тазобедренных суставов: дис. канд. мед. наук. – Екатеринбург. – 2008.

Bondareva S.N. Vosstanovitel'noe lechenie detei pervogo goda zhizni s vrozhdennoi patologiei tazobedrennykh sustavov (Rehabilitation treatment of children in the first year of life with congenital pathology of the hip joints) [in Russian]: dis. kand. med. nauk. – Ekaterinburg. 2008;

4. Бовтунов А.З. Пострепозиционный ишемический некроз головки бедренной кости у детей (диагностика, лечение): автореф. дис. канд. мед. наук. СПб. – 2000. – С. 19 с.

Bovtunov A.Z. Postrepozitsionnyi ishemicheskii nekroz golovki bedrennoi kosti u detei (diagnostika, lechenie) (Postrepositional ischemic necrosis of the femoral head in children (diagnosis, treatment) [in Russian]: avtoref. dis. kand. med. nauk. SPb. 2000; – C. 19.

5. Ватолин К.В., Гуревич А.Б., Тихоненко Т.И., Лозовая Ю.И. Современные возможности ультразвукового исследования тазобедренного сустава у здоровых детей // Детская хирургия. – 2011. – №4. – С. 25 -27.

Vatolin K.V., Gurevich A.B., Tikhonenko T.I., Lozovaia Iu.I. Sovremennye vozmozhnosti ul'trazvukovogo issledovaniia tazobedrennogo sustava u zdorovykh detei (Modern possibilities of ultrasound examination of the hip joint in healthy children) [in Russian]. Detskaia khirurgiia. 2011; 4: 25 -27.

6. Волошин С.Ю. Комплексное функциональное лечение врожденного вывиха бедра у детей грудного возраста: Автореферат дис. канд. мед. наук. СПб. – 2005. – С. 25.

Voloshin S.Iu. Kompleksnoe funktsional'noe lechenie vrozhdennogo vyvikha bedra u detei grudnogo vozrasta (Complex functional treatment of congenital hip dislocation in infants) [in Russian]: Avtoreferat dis. kand. med. nauk. SPb. 2005; 25.

7. Вашкевич Д.Б., Рукина Н.Н. Диагностика врожденного вывиха бедра у детей раннего возраста // «Человек и его здоровье». Материалы X юбилейного Российского национального конгресса. СПб. - 2005. - С. 134.

Vashkevich D.B., Rukina H.H. Diagnostika vrozhdennogo vyvikha bedra u detei rannego vozrasta (Diagnosis of congenital hip dislocation in young children) [in Russian]. «Chelovek i ego zdorov'e». Materialy X iubileinogo Rossiiskogo natsional'nogo kongressa. SPb. 2005; 134.

8. Дементьева Д.М., Алешина Л.Л. Врожденные пороки развития как причина детской инвалидности // «Актуальные проблемы педиатрии». Сборник материалов XI Конгресса. Москва. – 2007. – С. 199 - 200.

Dement'eva D.M., Aleshina L.L. Vrozhdennye poroki razvitiia kak prichina detskoi invalidnosti (Congenital malformations as a cause of childhood disability) [in Russian]. «Aktual'nye problemy pediatrii». Sbornik materialov XI Kongressa. Moskva. 2007; 199 - 200.

Жамбас буындарының дисплазиясы бар бір жасқа дейінгі балаларды оңалтудың консервативті ем жүргізу кезіндегі алгоритмі

Джамалбекова Э.Д. [1], Джумабеков С.А. [2]

[1] Бішкек травматология және ортопедия ғылыми-зерттеу институтының ізденушісі, Бішкек, Қырғызстан.
E-mail: e.djamalbekova@mail.ru

[2] Бішкек травматология және ортопедия ғылыми-зерттеу институтының директоры, Бішкек, Қырғызстан.
E-mail: s_djumabekov@mail.ru

Түйіндеме

Балаларда жамбас буындарының анатомиялық құрылымын және қызметін қалпына келтіру диагностика мен кешенді емді ерте бастауға байланысты. Жамбас буынының дисплазиясы бар балаларда оңалту ерте, жан-жақты және жүйелі түрде жүргізілуі тиіс. Консервативті ем кезеңіндегі оңалту шараларына мыналар кіреді: емдік ұқалау, физиоем, емдік жаттығулар және, ең бастысы, функционалды шиналарды кию. Оңалту жолын дұрыс таңдаған кезде аурудың дамуы тежеліп, ерте және кеш асқынулар дамымайды. Сонымен қатар вертикалдану кешіктірілмей, жамбас буынының статикалық-динамикалық қызметі бұзылмайды.

Түйін сөздер: жамбас буынының дисплазиясы, оңалту, консервативті ем, бір жасқа дейінгі балалар.

Algorithm of Rehabilitation of Hip Dysplasia in Children Under One Year at the Stages of Conservative Treatment

Elina Dzhamalbekova [1], Sabyrbek Dzhumabekov [2]

[1] *Degree applicant of the Bishkek Research Center of Traumatology and Orthopedics, Bishkek, Kyrgyzstan.*
E-mail: e.djamalbekova@mail.ru
[2] *Director of the Bishkek Research Center of Traumatology and Orthopedics, Bishkek, Kyrgyzstan.*
E-mail: s_djumabekov@mail.ru

Abstract

In children, the restoration of anatomical structures and functions of the hip joints occurs with early diagnosis and timely initiation of complex treatment. However, in children with hip dysplasia rehabilitation should be early, comprehensive and systematic. At the stages of conservative treatment rehabilitation includes: massage, physiotherapy, therapeutic exercises and most importantly the wearing of functional tires. With the right choice of rehabilitation tactics, the progression of the disease is prevented, as well as early and late complications do not develop, and most importantly, it does not delay the verticalization and does not violate the static-dynamic function of the hip joint.

Key words: hip dysplasia, rehabilitation, conservative treatment, children under one year.

МАЗМҰНЫ

Волченко Д.В., Ахтямов И.Ф.
Тізе буынын эндопротездеу кезінде жіліншіктің ақауларын сүйектік аутопластикалау 6

Виссарионов С.В., Баиндурашвили А.Г., Кокушин Д.Н., Хусаинов Н.О., Познович М.С.
Туа біткен сколиозбен ауыратын балалардың хирургиялық емінде транспедикулярлы бұрандаларды орналастыруда үлгі-бағыттаушы тиімділігін талдау 13

Пашкевич Л.А., Мохаммади М.Т., Шпилевский И.Э., Соколовский О.А., Лукашевич А.А.
Балалардағы аяқтың сүйек кисталарының клиникалық-морфологиялық ерекшеліктері 18

Рузикулов У.Ш., Нурмухамедов Х.К.
Кеуденің құйқытәріздес деформациясы бар балалардың кеуде-қабырға кешені аумағының шеміршек тіндерінің морфологиялық ерекшеліктері 24

Плиска Н.Н., Токубаева Д.Г.
Остеомиелиттің микробиологиялық этиологиясы және оның эмпирикалық емі 31

Шубняков М.И., Тихилов Р.М., Шубняков И.И., Денисов А.О.
Әр түрлі жастағы науқастарға орнатылған эндопротездердің қызмет ету ұзақтығы 38

Пионтковський В.К., Златив В.П., Мироник Б.М., Касянчук В.М., Печников С.О.
Бел омыртқасының эндоскопиялық трансфораминалды микродискэтомиясы. 350 клиникалық жағдайды ретроспективті саралау 42

Джамалбекова Э.Д., Джумабеков С.А.
Жамбас буындарының дисплазиясы бар бір жасқа дейінгі балаларды оңалтудың консервативті ем жүргізу кезіндегі алгоритмі 48

СОДЕРЖАНИЕ

Волченко Д.В., Ахтямов И.Ф.
Костная аутопластика дефектов большеберцовой кости при эндопротезировании коленного сустава 6

Виссарионов С.В., Баиндурашвили А.Г., Кокушин Д.Н., Хусаинов Н.О., Познович М.С.
Анализ эффективности шаблонов-направителей для установки транспедикулярных винтов при хирургическом лечении детей с врожденным сколиозом 13

Пашкевич Л.А., Мохаммади М.Т., Шпилевский И.Э., Соколовский О.А., Лукашевич А.А.
Клинико-морфологические особенности диагностики костных кист конечностей у детей 18

Рузикулов У.Ш., Нурмухамедов Х.К.
Морфологические особенности в тканях грудинно-реберного комплекса у детей при воронкообразной деформации грудной клетки 24

Плиска Н.Н., Токубаева Д.Г.
Микробиологическая этиология остеомиелита и ее эмпирическая терапия 31

Шубняков М.И., Тихилов Р.М., Шубняков И.И., Денисов А.О.
Долгосрочная выживаемость эндопротезов у пациентов разных возрастных групп 38

Пионтковський В.К., Златив В.П., Мироник Б.М., Касянчук В.М., Печников С.О.
Эндоскопическая трансфораминальная микродискэтомия поясничного отдела позвоночника. Ретроспективный анализ 350 клинических случаев 42

Джамалбекова Э.Д., Джумабеков С.А.
Алгоритм реабилитации дисплазии тазобедренного сустава у детей до года на этапах консервативного лечения 48

CONTENT

Denis Volchenko, Ildar Akhtyamov
Using Autologous Bone Grafting for Tibial Bone Defects in Primary Total Knee Arthroplasty 6

Sergei Vissarionov, Alexey Baindurashvili, Dmitriy Kokushin, Nikita Khusainov, Mahmud Poznovich
Analysis of the Effectiveness of Guide Templates for the Placement of Pedicle Screws in the Surgical Treatment of Children with Congenital Scoliosis 13

Lyudmila Pashkevich, Mohammed Taher Mohammadi, Igor Shpilevsky, Oleg Sokolovsky, Anastasiya Lucashevich
Clinical and Morphological Peculiarities of Diagnostics of Limbs Bone Cysts in Children 18

Uktam Ruzikulov, Hurshid Nurmuhamedov
Morphological Features in the Tissues of the Sternal-rib Complex in Children with Funnel Chest Deformation 24

Natalya Pliska, Daken Tokubayeva
Microbiological Etiology of Osteomyelitis and its Empirical Therapy 31

Maxim Shubnyakov, Rashid Tikhilov, Igor Shubnyakov, Alexey Denisov
Long-term Survival of Endoprostheses in Patients of Different Age Groups 38

Valentine Piontkovsky, Vladimir Zlativ, Bogdan Mironik, Victor Kasyanchuk, Sergey Pechnikov
Endoscopic Transforaminal Microdiscetomy of the Lumbar Spine. Retrospective Analysis of 350 Clinical Cases 42

Elina Dzhamalbekova, Sabyrbek Dzhumabekov
Algorithm of Rehabilitation of Hip Dysplasia in Children Under One Year at the Stages of Conservative Treatment 48

ДЛЯ ЗАПИСИ

ДЛЯ ЗАПИСИ